



**FACULDADE DE EDUCAÇÃO E MEIO AMBIENTE**

**CAMILA SILVA VIEIRA**

**ATUAÇÃO FISIOTERAPÊUTICA NO TRATAMENTO  
DA FASCITE PLANTAR: Uma Revisão de Literatura**

ARIQUEMES - RO

2016

**Camila Silva Vieira**

# **ATUAÇÃO FISIOTERAPÊUTICA NO TRATAMENTO DA FASCITE PLANTAR: Uma Revisão de Literatura**

Monografia apresentada ao Curso de Graduação em Fisioterapia da faculdade de Educação e Meio ambiente – FAEMA, como requisito parcial para obtenção do título de Bacharelado em Fisioterapia.

Orientadora: Prof<sup>a</sup>. Esp. Jéssica Castro dos Santos.

**Camila Silva Vieira**

# **ATUAÇÃO FISIOTERAPÊUTICA NO TRATAMENTO DA FASCITE PLANTAR: Uma Revisão de Literatura**

Monografia apresentada ao curso de Graduação em Fisioterapia da Faculdade de Educação e Meio Ambiente – FAEMA, como requisito parcial a obtenção do título de bacharelado em Fisioterapia.

## **COMISSÃO EXAMINADORA**

---

Prof<sup>a</sup>. Orientadora Esp. Jéssica Castro dos Santos  
Faculdade de Educação e Meio Ambiente - FAEMA

---

Prof<sup>a</sup>. Ms. Michele Thais Favero  
Faculdade de Educação e Meio Ambiente - FAEMA

---

Prof<sup>a</sup>. Esp. Patrícia Caroline Santana  
Faculdade de Educação e Meio Ambiente – FAEMA

Ariquemes, 18 de Novembro de 2016.

Dedico aos meus pais Eliezer Pinto Vieira e Luciana Moreira Silva Vieira  
e a minha irmã Ana Caroline Silva Vieira, por todo apoio, amor e  
dedicação que sempre tiveram comigo.

## **AGRADECIMENTOS**

Primeiramente a Deus que me criou, me deu fôlego para persistir e perseverar, além de força para construir meus sonhos;

Agradeço a minha família que sempre esteve presente me apoiando para que eu não desistisse de lutar nessa etapa da minha vida. Sempre me senti segura para continuar;

Um agradecimento especial para minha mãe que tem sido meu exemplo de dignidade, caráter e coragem, me incentivando a estudar e a batalhar sempre na busca dos meus objetivos, me chamando atenção quando necessário e quando perdia o foco. Obrigada mãe;

Agradeço ao meu querido pai que me ensinou os maiores valores que se pode ter na vida, me deixando livre para fazer minhas escolhas mas sempre me orientando ao caminho correto, devo muito disso a você pai;

A minha irmã que esteve comigo nos momentos que me senti solitária, vindo de Buritis para me fazer companhia;

Muito obrigada também a minha orientadora e professora Jéssica Castro dos Santos, que teve paciência comigo quando estava perdida e gentilmente me guiou e ajudou, me dando o suporte necessário para a construção desse trabalho;

A professora Flaviany Aves Braga que se disponibilizou com toda dedicação a colaborar para edificação desse trabalho, além de ser uma inspiração que quero levar para a minha vida profissional, você é dez;

Aos professores que de alguma forma durante esses cinco anos de faculdade contribuíram para a minha formação acadêmica, deixando cada um à sua marca e o conhecimento que nunca serão esquecidos;

Aos meus colegas de classe especialmente a Anna Cláudia, Fernanda Rodrigues Araújo, Dheini dos Santos Zanotelli, Mariana Gouveia Biscolla e Daiane da Silva Ávila por toda ajuda e tardes longas de estudo que passamos juntas. E a todos os outros colegas pelas amizades que construímos durante esses vários períodos e por estarem ao meu lado nos momentos de alegria, tristeza, raiva e desespero.

*“Aqueles que se sentem satisfeitos sentam-se e nada fazem. Os insatisfeitos são os únicos benfeitores do mundo.”*

**Walter S. Landor**

## RESUMO

É em pé e se locomovendo que o ser humano passa grande parte do seu tempo, o que pode gerar um estresse exagerado em um dos fundamentais pontos de equilíbrio do corpo, o pé. O pé é uma estrutura complexa do corpo, que realiza funções como apoio, marcha, equilíbrio e postura. A fásia plantar é uma das principais estruturas que sustentam o arco longitudinal medial do calcâneo, atuando também como um amortecedor do impacto criado durante as atividades dos pés. Forças de tração durante a fase de apoio acarretam microtraumas de repetição na tuberosidade medial do calcâneo que resulta em um processo inflamatório e degenerativo. Estudos elucidam variados recursos terapêuticos indicados ao tratamento da Fascite Plantar (FP), dentre eles serão abordados os seguintes: Alongamentos, ultrassom terapêutico, crocheteamento e bandagem funcional. A fascite plantar é um quadro patológico onde ocorre inflamação e até mesmo degeneração na fásia plantar situada na planta do pé, ela causa uma sintomatologia dolorosa especialmente na região do retropé, produzindo ainda dificuldade na deambulação e impacto no desempenho das atividades de vida diária do indivíduo acometido. Em decorrência dos múltiplos prejuízos, tanto físicos como psicossociais ocasionados pela FP, o presente trabalho visa discorrer sobre a atuação fisioterapêutica no tratamento conservador da Fascite Plantar.

**Palavras-Chave:** Fascite Plantar; Doenças do pé; Fisioterapia.

## **ABSTRACT**

It is standing and moving around that man spends much of his time, which can lead to an exaggerated stress on one of the fundamental body equilibrium points, the foot. The foot is a complex structure of the body, which performs functions such as support, gait, posture and balance. The plantar fascia is one of the main structures that support the medial longitudinal arch of the calcaneus, also acting as a buffer the impact created during the activities of the feet. Tension forces during the stance phase entail repetition microtrauma in the medial calcaneal tuberosity which results in an inflammatory and degenerative process. Studies shows various therapeutic resources inclined to treat plantar fasciitis (PF), including the following will be addressed: Stretches, therapeutic ultrasound, crochetagem and taping. The plantar fasciitis is a pathological condition where inflammation occurs and even degeneration of the plantar fascia located at the foot of the plant, it causes painful symptoms especially in the hindfoot region, still producing difficulty in walking and impact on the performance of daily life activities of the individual affected. As a result of multiple losses, both physical and psychosocial caused by FP, the present work was done to discuss the physiotherapy performance in the conservative treatment of plantar fasciitis.

**Keywords:** Fasciitis Plantar; Foot Diseases; Physical Therapy Specialty



## LISTA DE FIGURAS

Figura 1 – Esqueleto do pé.....	18
Figura 2 – Articulações e ligamentos do pé e tornozelo .....	19
Figura 3 – Músculos do tornozelo.....	21
Figura 4 – Planta do pé.....	23
Figura 5 – Fases da marcha.....	24
Figura 6 – Fascite Plantar.....	26
Figura 7– Dorsiflexão dos pés (Protocolo de Andrews).....	31
Figura 8 – Alongamento de tríceps sural (Protocolo de Andrews).....	31
Figura 9 – Alongamento de tríceps sural na parede.....	32
Figura 10 – Alongamento na prancha .....	32
Figura 11 – Crochetagem na Fascite plantar.....	35
Figura 12 – Técnica de Crochetagem no dorso do pé .....	36
Figura 13 – Técnica de Crochetagem na planta do pé .....	36
Figura 14 - Bandagem funcional no pé .....	37

**LISTA DE ABREVIATURAS E SIGLAS**

BVS	Biblioteca Virtual em Saúde
FAEMA	Faculdade de Educação e Meio Ambiente
FP	Fascite Plantar
US	Ultrassom Terapêutico
BF	Bandagem Funcional
MHz	Mega Hertz
EVA	Escala Visual Analógica

## SUMÁRIO

<b>INTRODUÇÃO.....</b>	<b>12</b>
<b>2 OBJETIVOS.....</b>	<b>14</b>
2.1 OBJETIVO GERAL.....	14
2.2 OBJETIVOS ESPECIFICOS.....	14
<b>3 METODOLOGIA.....</b>	<b>15</b>
<b>4REVISÃO DE LITERATURA.....</b>	<b>16</b>
4.1 ANATOMIA E BIOMECANICA DO TORNOZELO E PÉ.....	16
<b>4.1.1 Anatomia da Fáschia.....</b>	<b>21</b>
<b>4.1.2 Arcos do pé.....</b>	<b>22</b>
<b>4.1.3 Alterações anatômicas no formato do pé.....</b>	<b>23</b>
4.2 FASES DA MARCHA.....	24
4.3 FÁSCITE PLANTAR.....	25
<b>4.3.1 Etiopatogenia.....</b>	<b>27</b>
<b>4.3.2 Quadro clínico.....</b>	<b>28</b>
4.4 TRATAMENTO CLÍNICO E CIRÚRGICO.....	28
4.5 ATUAÇÃO FISIOTERAPEUTICA.....	29
<b>4.5.1 Alongamentos.....</b>	<b>29</b>
<b>4.5.2 Ultrassom Terapêutico.....</b>	<b>33</b>
<b>4.5.3 Crochetagem.....</b>	<b>34</b>
<b>4.5.4 Bandagem Funcional.....</b>	<b>37</b>
<b>CONSIDERAÇÕES FINAIS.....</b>	<b>40</b>
<b>REFERÊNCIAS.....</b>	<b>42</b>

## INTRODUÇÃO

O pé é um importante componente do corpo humano, responsável pela marcha e pelo suporte de todo o corpo, ele resiste a diversas forças fisiológicas impostas, conservando o equilíbrio e distribuindo o peso. Alterações na funcionalidade do pé e na capacidade de realizar seu total desempenho podem acarretar diversas complicações e até mesmo patologias incapacitantes. (VIANNA; GREVE, 2006).

Os ossos que compõem a articulação do tornozelo são o osso tálus se articulando com a tíbia e a fíbula que são unidas por uma membrana denominada interóssea, de forma que essa articulação é do tipo tróclea. O esqueleto do pé é formado por vinte e seis ossos divididos em tarso, metatarso e falanges, sua musculatura é classificada em intrínseca e extrínseca. (JORDÃO, 2004).

A fásia plantar é uma estrutura localizada na planta do pé de fundamental para a sustentação do corpo, pois propicia estabilidade ao pé durante a fase de apoio da marcha (ROSSI, 2006).

É em pé e se locomovendo que o ser humano passa grande parte do seu tempo, o que pode gerar um estresse exagerado em um dos fundamentais pontos de equilíbrio do corpo, o pé. Esse estresse pode ocasionar a inserção de uma estrutura denominada fásia plantar, provocando assim inflamação e dor na planta do pé e em alguns casos na região do calcânar, independente se há ou não esporão de calcâneo, esse quadro denomina-se Fascite plantar (FP). (SOUZA; MEIJA, 2011).

A FP representa de 11 a 15% de todas as lesões no pé, apresentando-se não somente em atletas e indivíduos ativos, mas também em sedentários. Existe muita discussão referente sua etiologia, no entanto, diversos estudos sugerem que ela é causada por microtraumas de repetição sobre a região do calcâneo que desencadeiam um processo degenerativo e doloroso na porção medial da fásia plantar. (NERY et al., 2013; FERREIRA, 2014).

O tratamento da FP pode ser cirúrgico e conservador. O cirúrgico consiste na liberação da fásia plantar através de uma incisão abrangendo a porção medial da fásia, por método endoscópico ou a dissecação parcial da fásia. A fisioterapia no tratamento conservador atua no alívio dos sintomas e melhora do quadro patológico

da FP, utilizando para esses fins diversas artíficos, como por exemplo a indicação de palmilhas, programas de alongamento e fortalecimento domiciliares, eletroterapia terapia manual, dentre outras. (FERREIRA, 2014).

Em decorrência dos múltiplos prejuízos, tanto físicos como psicossociais ocasionados pela FP, o presente trabalho justifica-se discorrer sobre a atuação fisioterapêutica no tratamento conservador da Fascite Plantar.

## **2. OBJETIVOS**

### **2.1 OBJETIVO GERAL**

Descrever a atuação fisioterapêutica no tratamento da fascite plantar.

### **2.2 OBJETIVOS ESPECIFICOS**

- Identificar a anatomia e biomecânica do pé e tornozelo;
- Delinear as alterações anatômicas no formato do pé;
- Conceituar a fascite plantar e suas principais consequências;
- Discorrer sobre a atuação fisioterapêutica no tratamento da fascite plantar;
- Elucidar sobre o alongamento, ultrassom terapêutico, crochetação e bandagem funcional no tratamento da fascite plantar.

### 3 METODOLOGIA

Este estudo trata-se de uma revisão de literatura específica, através de levantamento bibliográfico científico com abordagem qualitativa, relativa e atual, sobre a atuação fisioterapêutica no tratamento da fascite plantar.

Utilizou-se como estratégia para a busca de referencial teórico artigos disponíveis nas plataformas indexadas digitais da Biblioteca Virtual em Saúde (BVS), U. S. National Library of Medicine National Institutes Health (Pubmed), Scientific Eletronic Library Online (SciELO), em consonância com os Descritores Controlados em Ciência da Saúde (DeCS): Fascite Plantar/ Fasciitis Plantar; Doenças do Pé/ Foot Diseases; Fisioterapia/ Physical Therapy Specialty. Bem como as obras do acervo literário na Biblioteca Julio Bordignon da Faculdade de Educação e Meio Ambiente – FAEMA, em Ariquemes/Rondônia.

Como critérios de inclusão para a revisão bibliográfica, foram os trabalhos científicos nos idiomas Português e Inglês publicados entre os anos de 1995 a 2016 e teve como critérios de exclusão os trabalhos publicados antes da data referendada, em outros idiomas e trabalhos que não condizem com o assunto proposto.

## 4 REVISÃO DE LITERATURA

### 4.1 ANATOMIA E BIOMECÂNICA DO TORNOZELO E PÉ

O tornozelo é um complexo articular composto pelos ossos tíbia, fíbula e tálus. A tíbia e a fíbula são classificadas como ossos longos que se unem e formam também o esqueleto da perna, medialmente a tíbia se articula com o fêmur e na região do tornozelo tanto a tíbia quanto a fíbula se articulam com o tálus. Essa articulação denomina-se talocrural. (FRITZ; PAHOLSKY; GROSENBACH, 2002).

O pé é uma estrutura complexa do corpo, que realiza funções como apoio, marcha, equilíbrio e postura. Essa funcionalidade advém-se de todo arranjo anatômico dos ossos, ligamentos, músculos e tendões dessa região. (ALVES et al., 2008).

O esqueleto do pé (Figura 1) é composto por vinte e seis ossos, dispostos em três partes: o tarso, o metatarso e as falanges. O tarso é formado por sete ossos que compõem a porção posterior do pé, e são eles ossos curtos distribuídos em duas fileiras: posteriormente possui o tálus e o calcâneo; anteriormente, o cuboide, o navicular e os três cuneiformes. O metatarso é composto por cinco ossos longos em miniaturas disposto a partir da porção medial do pé. Cada osso metatársico possui uma face medial e uma distal, de forma que as faces proximais articulam-se com as falanges proximais. As falanges são ossos que compõem os dedos, e são divididas em falanges proximais, mediais e distais, com exclusão do hálux que possui apenas falange proximal e distal. (SOUZA; MEIJA, 2011).



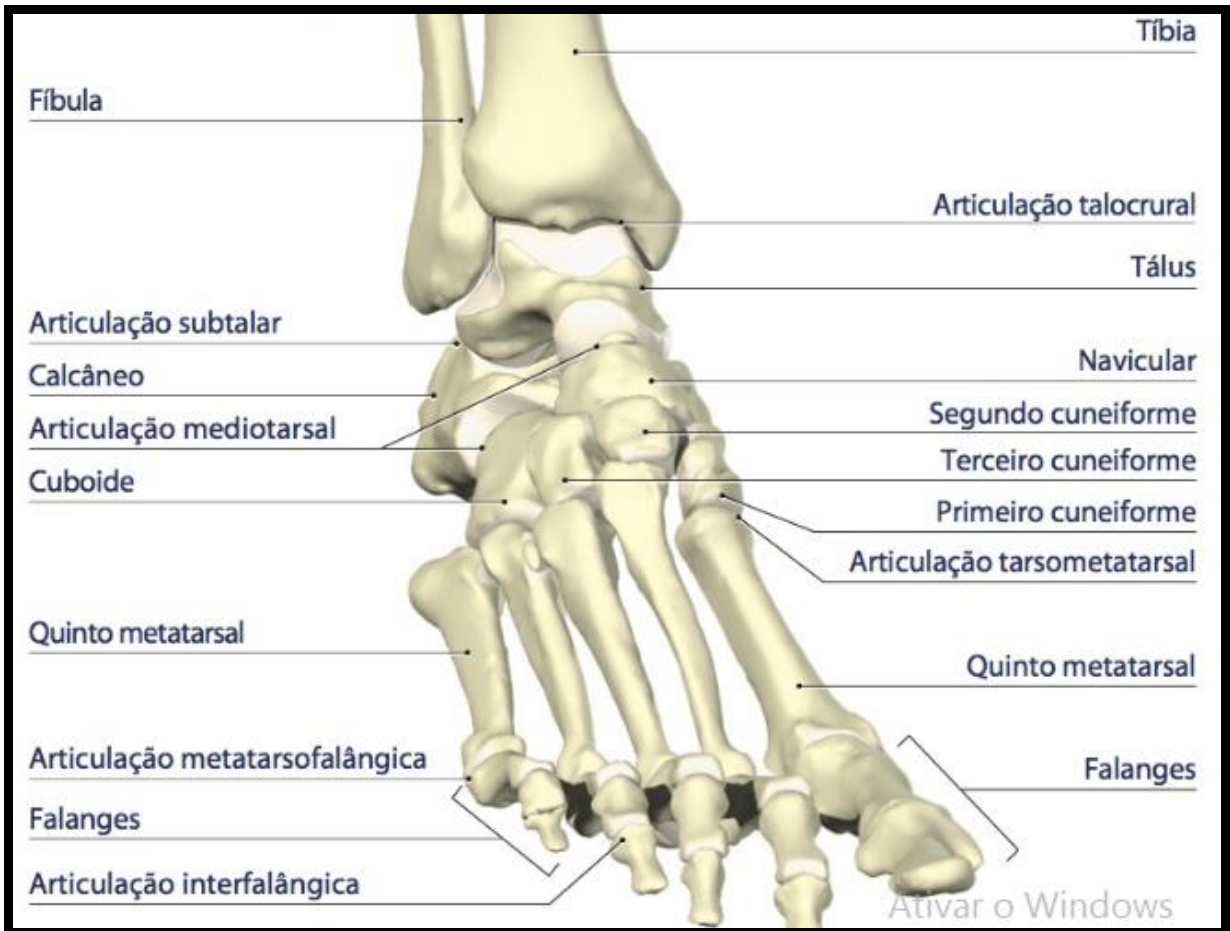


Figura 1 – Esqueleto do pé.

Fonte: KEIL, 2014.

Magee (2005) explana que as articulações do pé são divididas em: retropé, médio pé e antepé. O retropé é formado pela articulação Tibiofibular, articulação Talocrural e articulação subtalar. O médio pé engloba a articulação talocalcaneonavicular, cuneonavicular, cuboideonavicular, cuneocubóidea, calcaneocuboidea e as articulações intercuneiformes. Já o antepé possui a articulação tarsometatarsais, quatro articulações intermetatarsais, cinco articulações metatarsofalângicas e articulações interfalângicas e seus respectivos ligamentos. (Figura 2).

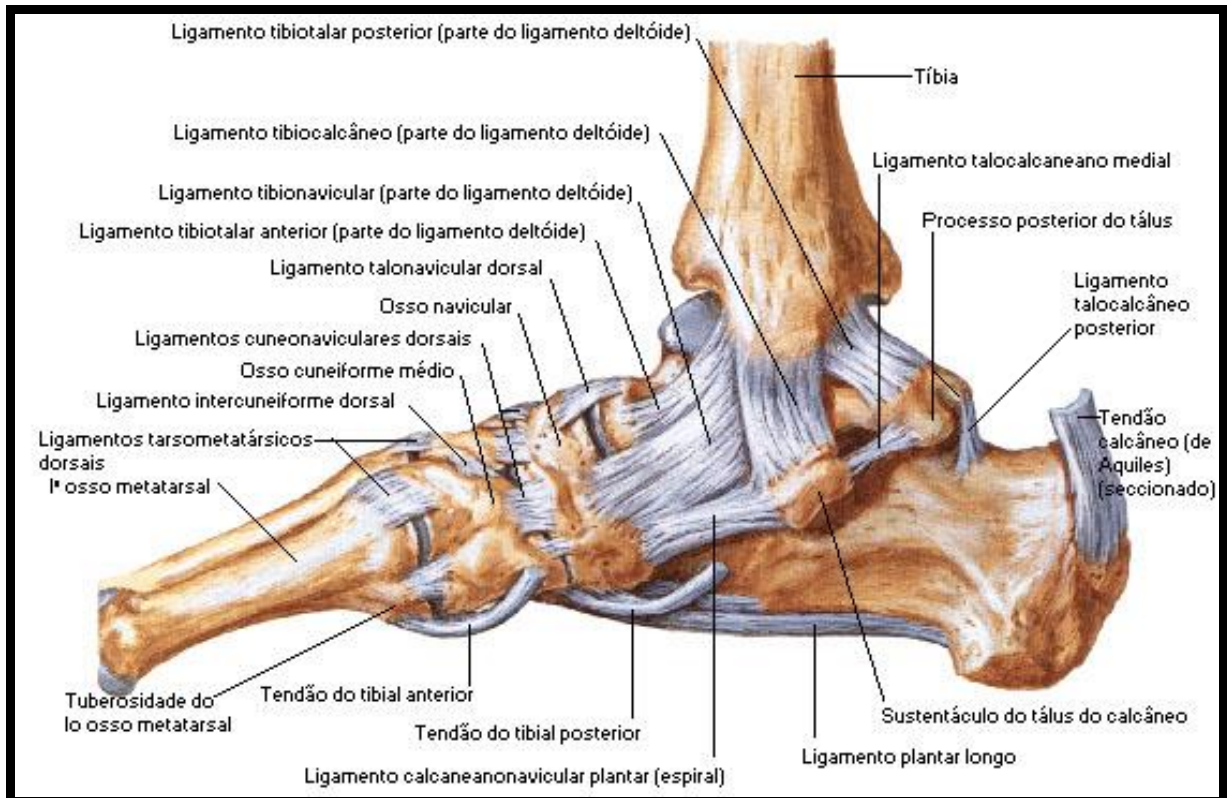


Figura 2 – Articulações e ligamentos do pé e tornozelo.

Fonte: SOBOTTA, 2006.

Os principais ligamentos que estabilizam passivamente o tornozelo e pé são: ligamento colateral medial e lateral. Porém os ligamentos tíbio-fibulares ântero-inferior e pósterio-inferior, ligamento tibiofibular transverso e ligamento interóssea também contribuem nessa estabilização, especialmente na congruência entre tíbia e fíbula. O ligamento deltóide que se origina no maléolo medial e na inserção dos ossos tálus e calcâneo é o principal ligamento da porção medial do tornozelo. (ROSSI, 2006).

As articulações do pé e tornozelo possuem importante papel de estabilidade, sendo fundamentais na fase de impulso da marcha, proporcionando uma base estável para postura do corpo, absorvendo cargas e adaptando-se as irregularidades dos diferentes tipos de solos. O tornozelo é uma articulação de apoio final, denominada articulação tróclea permitindo movimento do membro inferior em relação ao pé, composta por três faces articuladas, as quais são: face articular superior do tálus que articula-se com a face inferior da tíbia, face articular lateral do

tálus está articulado com a face articular do maléolo fibular, face articular medial do tálus articulando-se com a face articular do maléolo tibial. (AGUIAR; MEIJA, 2015).

O tornozelo trata-se de uma articulação de grande encaixe, ou seja, ela possui limitações importantes, ficando estável durante a absorção de forças. A tíbia e a fíbula apoiam-se sobre a tróclea do osso tálus, gerando dessa forma uma menor amplitude de movimento. Outra estrutura importante na estabilização dessa articulação é a membrana interóssea e a cápsula articular, bem como o músculo tibial anterior e posterior, músculo flexor longo dos artelhos, flexor longo do hálux, fibulares longo e curto, ligamento talofibular e calcâneo fibular e ligamento deltóide. (ROSSI, 2006).

O mesmo autor ainda cita os nervos subcutâneos do pé nomeia o nervo tibial posterior como o principal destes, pois o mesmo possui ramos interdigitais e realiza a inervação da musculatura intrínseca do pé. Enquanto o nervo fibular superficial inerva a porção dorsal do pé, o nervo safeno e sural inervam a porção lateral e medial do pé. O nervo fibular profundo inerva o músculo tibial anterior e o primeiro espaço da membrana interóssea.

A musculatura do tornozelo e pé (Figura 3) é classificada em intrínseca e extrínseca. Os músculos intrínsecos, são inervados pelo nervo plantar medial e lateral, que ramificam-se em quatro porções, de forma que a mais superficial e a fáscia plantar são quem mantêm o arco longitudinal. A musculatura extrínseca, inicia-se na perna e agem diretamente sobre os tornozelos e os dedos e é composta pelos seguintes músculos: tibial anterior, extensor longo do hálux, extensor longo dos dedos, fibular longo e curto, fibular terceiro, tibial posterior, flexor longo do hálux, flexor longo dos dedos, gastrocnêmio, sóleo e os músculos plantares. (VELASCO; MEIJA, 2010).

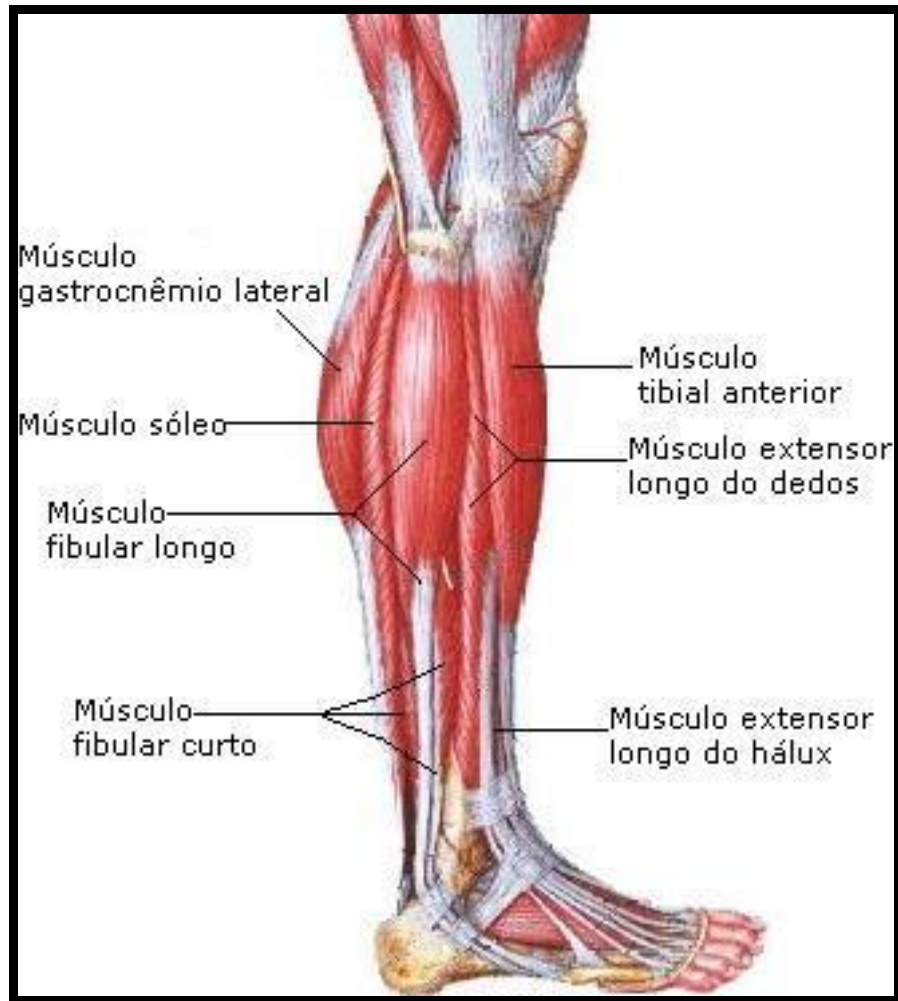


Figura 3 – Músculos do tornozelo e pé.

Fonte: SOBOTTA, 2006.

Cailliet (2005), subdivide a musculatura extrínseca atuante sobre o tornozelo e sobre o pé em três grupamentos, sendo eles lateral, anterior e medial. O grupo lateral possui os músculos fibulares longo e curto e os mesmos desempenham papel de realizar a eversão do tornozelo. O grupo anterior é composto pelo extensor longo dos dedos, fibular acessório, extensor longo do hálux e tibial anterior, que são responsáveis por realizar o movimento de inversão do tornozelo e dorsiflexão do pé. O grupo posterior ainda divide-se em superficial e profundo, de forma que o superficial é composto pelos músculos gastrocnêmio, plantar e sóleo que são inervados pelo nervo tibial, a musculatura profunda é composta por flexor longo dos dedos, flexor longo do hálux, tibial posterior e musculo plantar.

A planta do pé é irrigada por diversas artérias e veias, sendo que no calcâneo encontra-se uma rede de artérias supridas por ramos da artéria fibular posterior e da artéria fibular. Na aponeurose plantar, entre seus feixes dispostos longitudinalmente logo abaixo da pele encontram-se as artérias digitais plantares comuns. (FILONI, 2009).

Andrade, Rabello e Bastos (2007), ressaltam que as partes principais do calcâneo são estruturadas anatomicamente com primordial objetivo de absorver o choque causado durante o impacto do calcanhar no solo, tendo dessa forma um grande potencial de resistências de forças. Isso deriva-se dos glóbulos de gordura encapsulados por um arcabouço reticulado fibroelástico rico em terminações nervosas livres.

O pé realiza seus movimentos em três planos, sendo eles: sagital, frontal e transversal. No plano sagital ocorre a dorsiflexão e a flexão plantar; No plano frontal ocorre a inversão que é o ato de virar o pé para dentro e eversão que é rodar o pé para fora. No plano transversal ocorre a abdução que é o movimento em que o pé se afasta da linha média e a adução onde o pé se move em direção a linha média, esses movimentos ocorrem em torno do eixo vertical. (SANTOS; MEIJA, 2014).

#### **4.1.1 Anatomia da Fásia**

A palavra fásia foi criada por osteopatas e significa um tecido conjuntivo de proteção, no singular não representa uma estrutura fisiológica, mas sim um conjunto membranoso vasto onde tudo está conectado, em continuidade num sistema funcional. (BIENFAIT, 1995).

A fásia localizada no dorso do pé é uma fina lamina conectiva que reveste os tendões, no entanto, na planta do pé (Figura 4) a fásia se apresenta de forma muito mais abrangente e desenvolvida, grossa e resistente, denominando-se aponeurose plantar, ela divide-se em três partes: medial, lateral e central. A porção medial é espessa e envolve a parte inferior do músculo abductor do hálux, e a lateral que é ainda mais delgada que a medial envolve a face plantar do abductor do quinto dedo. A porção central mais densa e se insere na parte posterior do calcâneo, se ampliando anteriormente em cinco finas porções para cada dedo, fixando-se nas

bainhas fibrosas flexoras e nas articulações metatarsofalângicas lateralmente. (DÂNGELO; FANTTINI, 2011).

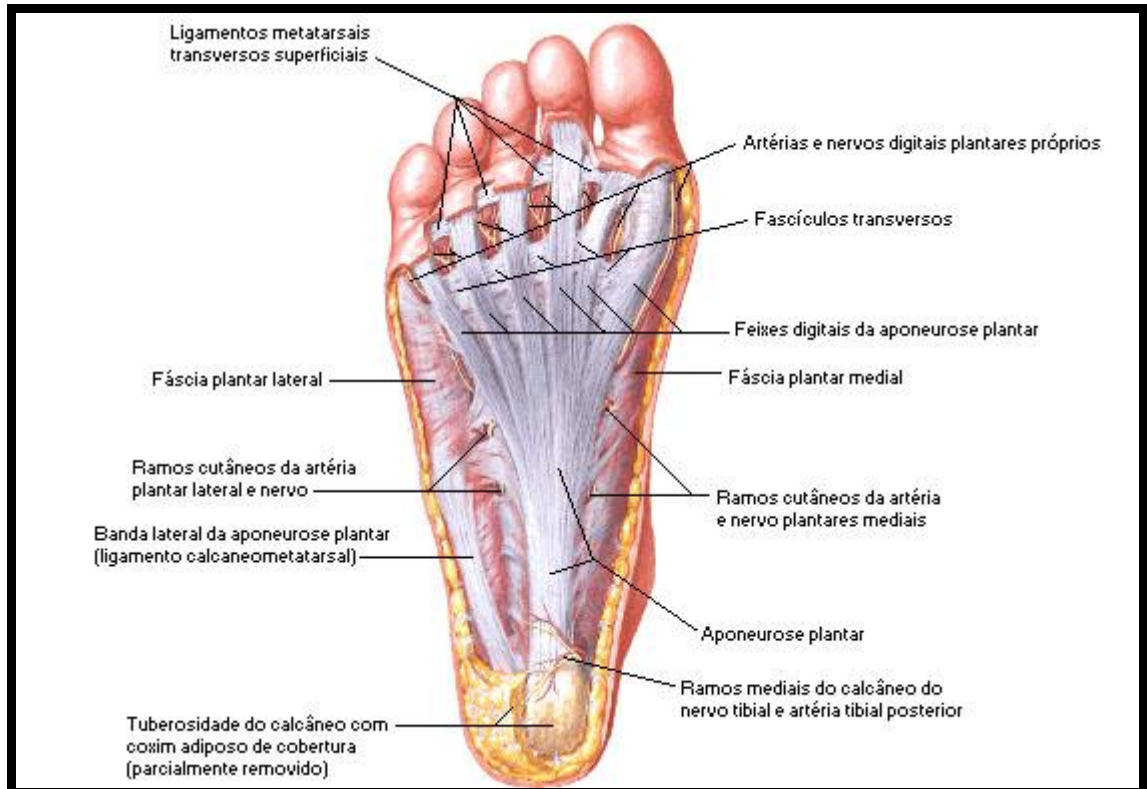


Figura 4 – Planta do pé.

Fonte: SOBOTTA, 2006.

#### 4.1.2 Arcos do pé

Para a manutenção da biomecânica adequada do corpo humano os arcos são de suma importância, pois colaboram essencialmente para manutenção da sustentação do peso e da resistência do pé. Os arcos que compõem o pé são longitudinais e transversos, e operam como absorvedores de impacto e impulsionadores durante a marcha. O arco longitudinal medial do pé é formado por porções mediais e laterais, dissipando o peso em direções difusas, ele engloba o tálus, calcâneo, navicular, três cuneiformes e três metatarsos, sendo sustentado pelo musculo tibial anterior e pelo tendão do musculo fibular longo. O arco longitudinal lateral desse arco é mais achatado do que sua parte medial, pois a mesma mantém um maior contato com o solo na posição ortostática, sendo

composto pelos ossos calcâneo, cubóide e dois metatarsos laterais. (JORDÃO, 2004).

O arco transversal do pé se constitui pelos ossos cuneiformes (medial, intermédio e lateral), cuboide e cinco metatarsos. Esse arco é basicamente sustentado pelas partes laterais e mediais do arco longitudinal e sua curvatura é mantida pelo tendão do musculo fibular longo. (NUNES; GIOVANNA, 2013).

Carrasco (2010) alega que durante o apoio bipodal as cargas suportadas pelo pé são maiores nas seguintes regiões: no calcâneo (60% da carga), no médio pé (8%) e no antepé, especialmente na cabeça do quinto dedo (32%).

#### **4.1.3 Alterações anatômicas no formato do pé**

Existem algumas deformidades congênicas nos pés que não se tratam de deformidades rígidas de impossível regressão pós-tratamento, e sim de deformidades posturais flexíveis que podem regredir espontaneamente ou até mesmo com tratamento de pouca intensidade. (ANNA; NEVE, 2009).

Quando o pé é pronado ou plano, os arcos longitudinais encontram-se imperceptíveis, pois os mesmos ou não estão presentes ou estão preenchidos por um coxim gorduroso, assumindo um aspecto convexo. Considera-se que aos dois anos tem-se início o estágio de carga, mesmo que antes já seja possível realizar a marcha. Os graus de pronação são: (1) leve, (2) moderado, (3) intenso. Apesar de ser considerado fisiológico o pé em pronação no recém-nascido, graus intensos de pronação tornam-se preocupantes. (CAILLIET, 2005).

O mesmo autor afirma ainda que o pé cavo, que também é conhecido como pé em garra devido a contração dos músculos extensores dos dedos, a arcada longitudinal apresenta-se em uma maior angulação com seu ápice na articulação navicularcuneiforme, reduzindo o tamanho do pé e normalmente apresentando calosidades no dorso dos dedos devido a hiperflexão das articulações interfalângicas proximais.



## 4.2 FASES DA MARCHA

Segundo Calhau (2007) a marcha é uma sequência de movimentos rítmicos que necessita do movimento de diversas articulações e músculos do corpo, efetuando deslocamento anterior do centro de gravidade, dividindo-se em duas fases (Figura 5): fase de apoio e fase de balanço.

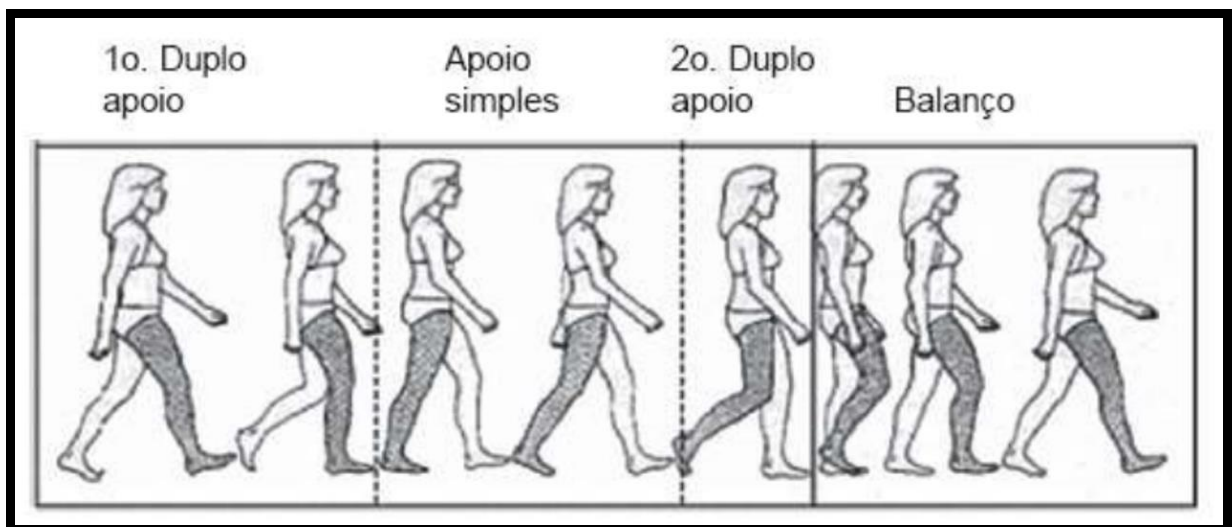


Figura 5 – Fases da marcha.

Fonte: CALHAU, 2007

Cailliet (2005) compara a marcha humana ao deslocamento de uma roda sobre o solo, de forma que as pernas são representadas pelos raios, o raio que faz contato com o solo constitui a fase de apoio e aquela que se movimenta acima representa a fase de balanceio. O apoio constitui 60% do ciclo da marcha e a fase de balanço 40%, a perna que encontra-se em movimento para frente é denominada membro de balanço enquanto a que se encontra em contato com o solo chama-se membro de apoio.

O mesmo autor ainda esclarece que o início da fase de apoio dá-se no momento que o calcanhar do membro de balanceio entra em contato com o solo, denominado choque de calcanhar e o joelho encontra-se estendido e o tornozelo em posição neutra, durante o apoio inicial o joelho começa a se flexionar e o corpo absorve o impacto do pé, na fase de apoio médio o joelho estende-se novamente e o corpo é sustentado por apenas uma única perna, no apoio final o calcanhar



começa a deixar o chão e o joelho se flexiona alguns graus, em seguida inicia-se a fase de balanço onde o joelho flexiona-se até 40-60° e o tornozelo vai até 20° de flexão plantar até ficar em posição neutra, o balanço médio acontece quando o pé que encontra-se erguido se posiciona em frente ao pé de apoio e permanece vertical em frente a tibia e a fíbula, no balanço final a perna oscilante encontra-se verticalmente em direção até fazer contato com o mesmo.

#### 4.3 FASCITE PLANTAR

A fáscia plantar é uma das principais estruturas que sustentam o arco longitudinal medial do calcâneo, atua também como um amortecedor do impacto criado durante as atividades dos pés. Forças de tração durante a fase de apoio, acarretam microtraumas de repetição na tuberosidade medial do calcâneo que resulta em um processo inflamatório e degenerativo (Figura 6). (SINÍZIO et al., 2003; AGUIAR; MEIJA, 2015).

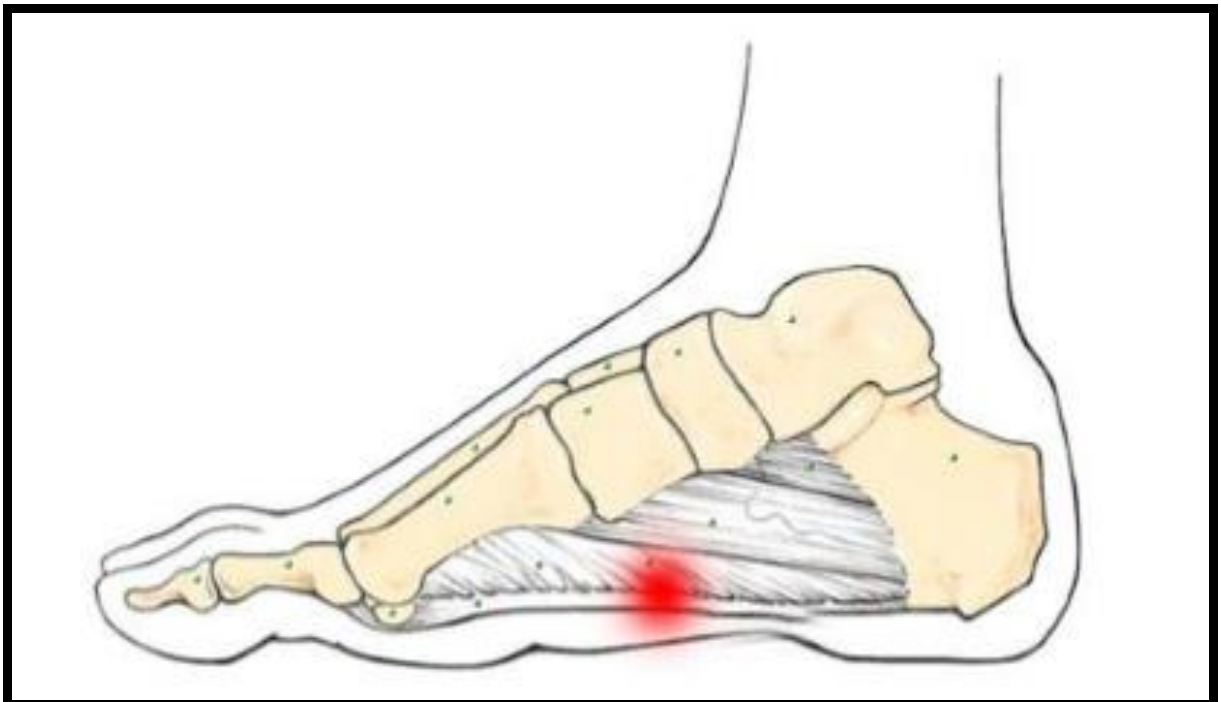


Figura 6 – Fascite Plantar

Fonte: SOUZA; MEIJA, 2011

A inflamação é uma resposta do organismo a qualquer agente agressor, que gera uma variedade de eventos vasculares, como por exemplo, a migração e a ativação dos glóbulos brancos. Essa resposta deve-se diretamente ao processo de reparação, pois a inflamação destrói e isola o agente causador e inicia uma série de ações com intuito de reparar o tecido lesado. Dessa forma, a inflamação é um mecanismo de proteção que tem como primordial objetivo eliminar a causa inicial desse processo. (ROBBINS; COTRAN, 2004).

O agente agressor pode ser uma gama de injúrias de natureza química, física ou biológica, apresentando-se de forma estereotipada, destacando-se especialmente pela reação dos vasos sanguíneos que acarretam um acúmulo de leucócitos no espaço intersticial. Mas as alterações ocasionadas pela inflamação não ocorrem somente a nível vascular, esse processo abrange o organismo em sua totalidade, como por exemplo, a atividade do sistema neuroendócrino e a liberação de mediadores químicos e farmacológicos. Assim como no processo inflamatório que caminha para cura, como nas inflamações duráveis, possuem etapas de grande semelhança, as quais são: a irritação, alterações vasculares, exsudação plasmática e celular, lesões degenerativas e necróticas, proliferação conjuntiva e vascular reparadora e mudança das células de exsudato. Todas essas alterações sofridas durante o processo de inflamação, resultam em sintomas típicos que são chamados de sinais cardinais, são eles: calor, rubor, edema e perda da função. (FILHO, 2006).

Pontin, Costa e Chamlian (2014), destacam que a FP pode vir acometer cerca de dois milhões de americanos por ano e aproximadamente 10% da população do mundo já se queixou ou ainda irá se queixar de dor no pé em algum período da vida.

Segundo Metzker (2012), a FP é a causa principal de dor na região do calcanhar em pessoas adultas, manifestando-se normalmente em uma sintomatologia dolorosa na região plantar e no retropé. Mesmo não sendo uma patologia considerada grave, quando não devidamente tratada a fascite plantar pode afetar diretamente a funcionalidade do indivíduo se tornando incapacitante. Uma característica dessa afecção é que inicia-se o quadro de dor após o primeiro apoio matinal, que alivia-se depois dos primeiros passos, não obstante possa permanecer durante o decorrer do dia.

### 4.3.1 Etiopatogenia

A fásia plantar possui uma anatomia constituída de pouca elasticidade, e sabe-se que durante a fase de apoio advém uma compressão da planta do pé, gerando uma força de tração ao decorrer da fásia. Enquanto se realiza a marcha, a cada passo, a fásia é sucessivamente submetida a essa tração, e quanto mais repetida e intensa se torna, maior a probabilidade de que aconteça uma progressiva degeneração da inserção da fásia plantar na tuberosidade medial do calcâneo. Alguns autores ainda investigam o envolvimento dessa patologia com a redução na elasticidade do coxim gorduroso localizado no calcanhar, devido alterações degenerativas e diminuição dos níveis de colágeno subsequentes ao processo de envelhecimento. (FERREIRA, 2014).

A pronação subtalar exagerada é uma das principais causas da FP, a fadiga da fásia plantar em sua inserção na tuberosidade medial do calcâneo é produzida pelas forças de suporte de peso que se desviam para a porção medial do pé. (BRODY; HALL, 2015).

Segundo Pontin, Costa e Chamlian (2014) a causa da FP é multifatorial e a obesidade, a redução da amplitude de movimento de dorsiflexão de tornozelo são fatores de risco para seu desenvolvimento. A sobrecarga excessiva da fásia plantar juntamente com fraqueza muscular dos músculos intrínsecos do pé, discrepância dos membros inferiores, alterações biomecânicas do arco plantar, uso de calçados impróprios e marcha incorreta são outros fatores contribuintes para o surgimento dessa patologia.

Aguiar e Meija (2015), divide os fatores etiológicos da FP em extrínsecos e intrínsecos. Sendo os extrínsecos: calçados em condições inadequadas, erros de treinamento físico e traumas repetidos. E os fatores intrínsecos: redução da força de flexão plantar, alterações na anatomorfologia do pé e redução da flexibilidade do tríceps sural.

A incidência da FP é maior em mulheres com sobrepeso e na idade de climatério, além de ser uma das afecções mais comuns em praticantes de corrida e de salto, sendo a causa mais frequente de algia no calcanhar em atletas. (SILVA; MEIJA, 2013).

### 4.3.2 Quadro Clínico

Ferreira (2014) discorre que a sintomatologia da FP inicia-se insidiosamente. A princípio o paciente relata dor na porção interna do calcânhar, que é mais intensa pela manhã posteriormente a primeira pisada em solo, e após alguns passos ela vai se tornando menos aguda. No momento em que a dor está muito intensa ocorre a impossibilidade de despejar o peso do corpo sobre o calcânhar, de maneira que o repouso do pé propicia um alívio momentâneo. Nota-se também a presença de eritema e edema leve e na palpação da fásia plantar geralmente há dor que se irradia até locais de possíveis nodulações ocasionadas pela retração da fásia.

Durante a inspeção observa-se uma deambulação antálgica onde ocorre descarga de peso sobre a porção lateral do pé, ou até mesmo digitígrado. Durante dorsiflexão dos dedos a dor é exacerbada pela distensão da fásia plantar. Na palpação detalhada evidencia-se pontos gatilhos sobretudo na região medial e plantar da tuberosidade do calcâneo. Todo esse quadro clínico pode ser fator desencadeante de um estresse biomecânico, contraturas musculares, redução da amplitude de movimento e processos inflamatórios englobando o complexo calcâneo plantar. (ANDRADE; RABELLO; BASTOS, 2007).

## 4.4 TRATAMENTO CLÍNICO E CIRÚRGICO

O tratamento clínico da FP envolve administração de anti-inflamatórios não esteroides e analgésicos, porém esse tratamento se torna mais eficaz com auxílio de técnicas fisioterapêuticas. (METZKER, 2012).

A literatura descreve que em apenas 5 a 10% dos casos se faz necessário o tratamento cirúrgico para FP, só em casos de falha do tratamento conservador. (MATOS et al., 2013).

O principal objetivo da cirurgia na FP é realizar a descompressão apropriada da região subcalcânea, liberando a fásia plantar tanto por incisão ou por endoscopia, que é o método mais indicado por permitir o retorno acelerado das atividades de vida diária. Ainda assim, a intervenção cirúrgica é arriscada pois pode desencadear algumas complicações, como por exemplo, o surgimento do pé plano

valgo adquirido onde o arco longitudinal medial se aplaina gerando uma sobrecarga na porção lateral do pé. (FERREIRA, 2014).

#### 4.5 ATUAÇÃO FISIOTERAPÊUTICA

Variadas técnicas fisioterapêuticas são usadas no tratamento da FP, no entanto a literatura não especifica qual a mais efetiva a ser selecionada, em consequência da multiplicidade de evidências científicas sobre os diferentes métodos disponíveis. (PONTIN; COSTA; CHAMLIAN, 20014).

Brody e Hall (2015) classificam o tratamento fisioterapêutico da FP em três esferas: redução da dor e do quadro inflamatório, diminuição do estresse tecidual e restabelecimento da flexibilidade e força da musculatura acometida. Algumas medidas como a avaliação do calçado, e redução da descarga de peso por um período prolongado colaboram efetivamente para o êxito do tratamento.

Sales (2010) aponta que são diversas as modalidades usadas no tratamento fisioterapêutico da FP, entre essas destaca-se a utilização de órteses para o amortecimento do calcanhar e o suporte do arco longitudinal medial, uso de calçados corretivos, terapia com ondas de choque, dentre outros.

Como descrito anteriormente existem vários recursos terapêuticos voltados ao tratamento da FP, dentre eles serão abordados os seguintes: Alongamentos, ultrassom terapêutico, crochetação e bandagem funcional.

##### **4.5.1 Alongamentos**

Segundo Kisner e Colby (2009) o alongamento é uma terminologia empregada para apresentar qualquer técnica fisioterapêutica usada para ganho de mobilidade dos tecidos moles, bem como aumento da amplitude de movimento através do estiramento de estruturas que sofreram encurtamento e se tornaram hipomóveis.

Rosário, Marques e Maluf (2004) classificam o alongamento em estático e balístico. Estático quando o músculo é alongado até um ponto tolerável durante um

tempo determinado e balístico que utiliza do balanceio de um segmento do corpo de uma forma rítmica gerando um aumento de tensão.

Alguns estudos novos elencam o alongamento como principal ponto no tratamento conservador da FP. De forma que o protocolo chave englobaria exercícios de alongamento e contração excêntrica do tendão de Aquiles, realizados após exercícios de alongamento da fásia plantar. (FERREIRA, 2014).

Andrade, Rabello e Bastos (2007) realizaram um estudo comparativo onde aplicaram o protocolo de alongamento de Andrews modificado (Figura 7, 8, 9 e 10) em um grupo de 15 pessoas com diagnóstico clínico de fascite plantar, e o aparelho micro-ondas juntamente com o mesmo protocolo de alongamento em outro grupo de 15 pessoas com o mesmo diagnóstico. Foram realizadas 10 sessões cada uma com aproximadamente 50 minutos, a escala de dor foi aplicada antes e após o atendimento. Verificou-se assim nos indivíduos tratados por meio do protocolo de alongamento uma redução significativa da dor após as sessões realizadas, sendo maior essa redução a partir da quarta sessão.

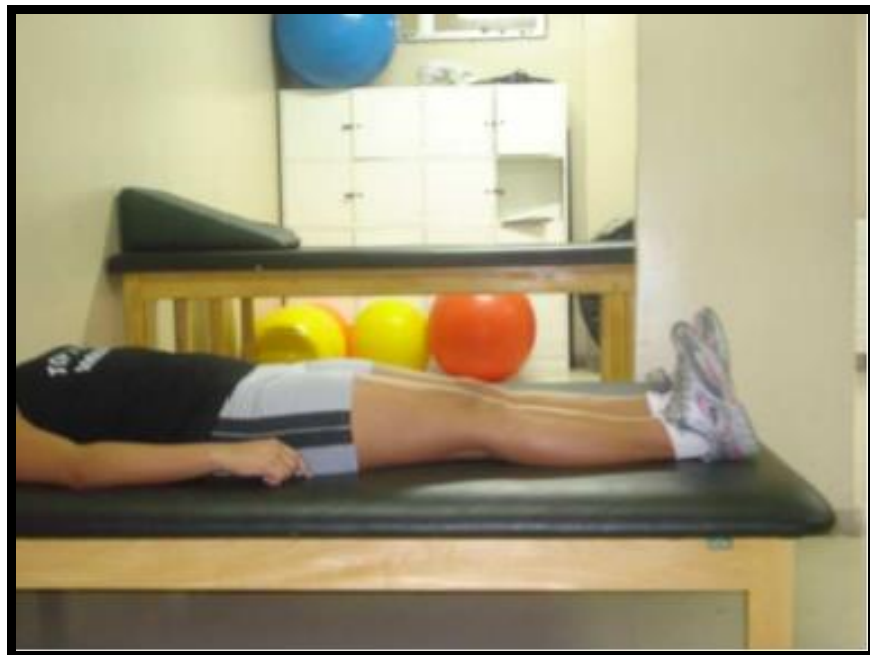

Figura 7 – Dorsiflexão dos pés (Protocolo de Andrews)

Fonte: ANDRADE, RABELLO, BASTOS, 2007



Figura 8- Alongamento de tríceps sural (Protocolo de Andrews)

Fonte: ANDRADE, RABELLO, BASTOS, 2007




Figura 9 - Alongamento de tríceps sural na parede

Fonte: ANDRADE, RABELLO, BASTOS, 2007

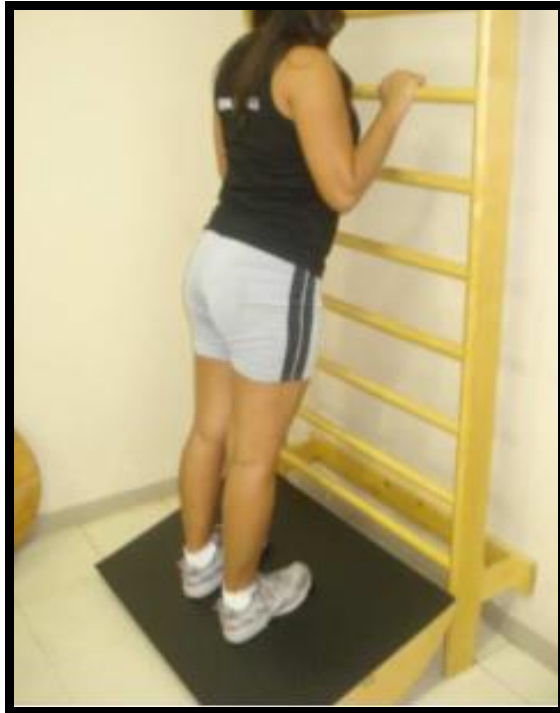

Figura 10 – Alongamento na prancha

Fonte: ANDRADE, RABELLO, BASTOS, 2007

Os autores ainda relatam os benefícios trazidos pela aplicação correta do alongamento, como por exemplo a prevenção de contraturas musculares, retrações e manter a mobilidade das articulações preservadas, diminuindo o risco de lesões musculotendíneas, pois a perda de flexibilidade provoca um encurtamento no tamanho do músculo onde o mesmo fica impossibilitado de produzir a tensão necessária, desenvolvendo assim uma fraqueza acompanhada de retração. (ANDRADE, RABELLO, BASTOS, 2007).

Porter et al. (2002) aplicaram um ensaio clínico randomizado em 94 pessoas que foram divididas em dois grupos, de forma que um grupo realizava alongamento do tendão de Aquiles três minutos três vezes ao dia e os outros 20 segundos duas vezes ao dia. Constatou-se que a dor sentida pelos pacientes com FP reduz conforme aumenta a amplitude de movimento de dorsiflexão, sugerindo que os dois protocolos de alongamento sejam eficazes no tratamento dessa patologia.



#### 4.5.2 Ultrassom Terapêutico

O Ultrassom terapêutico (US) é um aparelho de baixo custo caracterizado por ser uma onda mecânica de alta frequência capaz de conduzir energia na modalidade contínua e pulsada. Na modalidade contínua seu emprego no tratamento da fascite plantar pode envolver efeitos como aumento da vascularização local, produção de calor profundo, analgesia e até mesmo diminuição da fibrose quando usado em altas intensidades. (ZANON; BRASIL; IMAMURA, 2006).

Normalmente, grande parte dos aparelhos de ultrassom possuem o mesmo modelo que consiste em um circuito gerador semelhante a um microcomputador que conecta-se em um cabo e o aplicador que abriga o transdutor. Alguns parâmetros são necessários para que se aplique a terapia com uma determinada finalidade, sendo estes: frequência, intensidade, escolha de um módulo seja ele contínuo ou pulsado, tempo de tratamento e a decisão de um meio condutor. (KITCHEN, 2003).

Kitchen (2003) ainda sugere sobre a sistematização de cada parâmetro, onde a frequência é caracterizada pela profundidade que as ondas deverão penetrar, de maneira que quanto mais alta a frequência mais superficial alcance da terapia, dessa forma, a frequência de 3 MHz (Mega Hertz) é mais superficial do que a de 1 MHz que é usada para o alcance de estruturas mais profundas. A intensidade consiste na quantidade de ultrassom que deve ser aplicada em consonância com a lesão, visando o efeito terapêutico desejado. Quanto a escolha da modalidade contínua ou pulsada, leva-se em conta que a onda contínua exerce maiores efeitos em distúrbios musculoesqueléticos, reduzindo o espasmos muscular, rigidez articular e a dor. Enquanto a onda pulsada é eficaz no reparo dos tecidos moles e na estimulação do fluxo sanguíneo.

Bisschop, Bisschop e Commandré (2001) alegam que até mesmo uma camada fina de ar pode se tornar uma barreira na condução das ondas ultrassônicas. A pele e o transdutor devem permanecer em contato e o mesmo deve ser feito através de substâncias de acoplamento, que não deve conter bolhas de gás, precisa ser transparente e possuir propriedades acústicas da água, alguns meios de condução podem ser a água desgaseificada e o gel aquoso.

Low e Red (2001) discorrem sobre os efeitos físicos nos tecidos gerados por meio da aplicação do ultrassom terapêutico, esses efeitos podem ser térmicos e

não-térmicos. Os efeitos térmicos envolvem o aumento da temperatura entre 40 e 45°, aquecendo assim estruturas como capsulas articulares, tendões e ligamentos, hiperemia local, analgesia e diminuição de espasmos articulares, aumento da extensibilidade dos tecidos, redução da rigidez articular e a produção de um processo cicatricial. Os efeitos não-térmicos incluem a cavitação que é a quebra de moléculas de gordura, correntes acústicas que é o movimento dos líquidos intracelulares que aumentam a permeabilidade da membrana e a diminuição do edema por micromassagem.

Estudos realizados anteriormente mostram que o ultrassom diminui a inflamação pois ele atua diretamente na atividade celular, promovendo o rompimento da membrana celular dos mastócitos e liberando histamina. Ele desempenha também função de reparação tecidual, pois, estimula o trabalho dos fibroblastos durante a fase de proliferação. (FREITAS et al., 2007).

Uma pesquisa realizada por Zanon, Brasila e Imamura (2008) com intuito de verificar a efetividade do US contínuo de alta intensidade no tratamento da FP, avaliou 22 pessoas que possuíam dor na região plantar em um período maior que seis meses através da escala analógica visual da dor (EVA) após o primeiro apoio matinal e no fim das sessões realizadas. Esses indivíduos foram divididos em grupo 1 onde empregou-se alongamento e US desligado, e grupo 2 onde aplicou-se alongamentos e US modo contínuo com frequência de 1MHz, intensidade de 2 w/cm<sup>2</sup> por três minutos na região da tuberosidade medial do calcâneo. Constatou-se então que o grupo 2 em relação com o grupo 1 obteve maior redução de dor nos períodos avaliados, especialmente nas primeiras semanas de tratamento.

#### **4.5.3 Crochetagem**

A crochetagem é uma técnica fisioterapêutica manual que consiste na utilização de um utensílio semelhante a uma agulha de crochê que incita a quebra de fibroses e aderências presentes no sistema músculo esquelético. Essa técnica associada a outros recursos fisioterapêuticos tem se revelado eficiente no tratamento da fascite plantar por conta dos seus efeitos mecânicos e circulatórios,

permitindo assim que o paciente retorne as suas atividades diárias. (MELLO; MEIJA, 2014).

Kurt Ekman, um fisioterapeuta sueco introduziu o método crocheteamento na década de 60. Os ganchos utilizados nessa técnica possibilitam o alcance de níveis teciduais mais profundos, promovendo deslizamentos miofasciais e quebra de retrações e fibroses musculares. No caso da fascite plantar (Figura 11), esse tratamento visa não somente a abordagem do pé e da fáscia plantar, mas também da musculatura posterior da perna, pois a mesma liga-se com a etiologia da doença. (SANTOS; MEIJA, 2014).

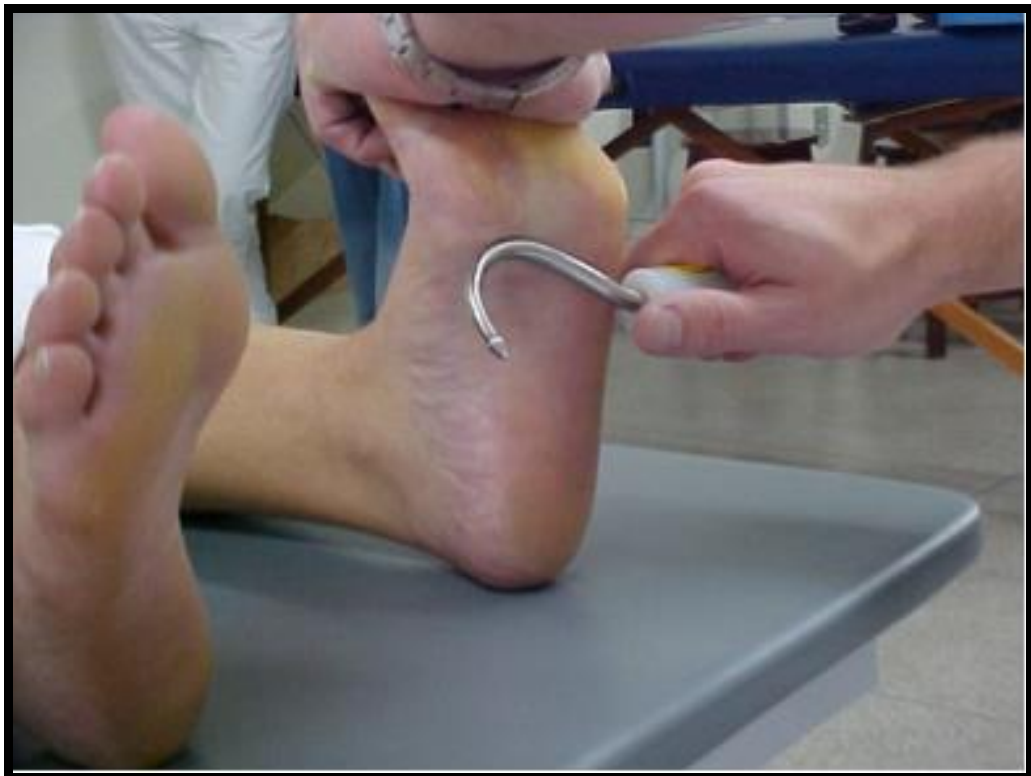

FIGURA 11- Crocheteamento na Fascite Plantar

Fonte: JORDÃO, 2004

Segundo Neto e Soares (2010) a abordagem da técnica crocheteamento se divide em três partes: a primeira é a palpação, onde se explora através das mãos a região afim de demarcar a região a ser tratada; a segunda é a palpação instrumental que é realizada por meio do gancho, que possibilita identificar com veracidade dos corpúsculos fibrosos e as aderências; a terceira o gancho é colocado em sentido

perpendicular as fibras e ao se movimentar produz um efeito de onda nos tecidos moles.

Um estudo realizado por Silva, Vieira e Santamaria (2008) teve como intuito de verificar a utilização da crochetação mioaponeurótica em algias generalizadas e limitações da amplitude de movimento. Nos indivíduos que apresentavam algia no pé realizou-se a seguinte técnica (Figura 12 e 13): a liberação do ligamento talofibular anterior, ligamento calcâneo-fibular médio, face dorsal do pé, na inserção do tendão de Aquiles e em toda fásia plantar.

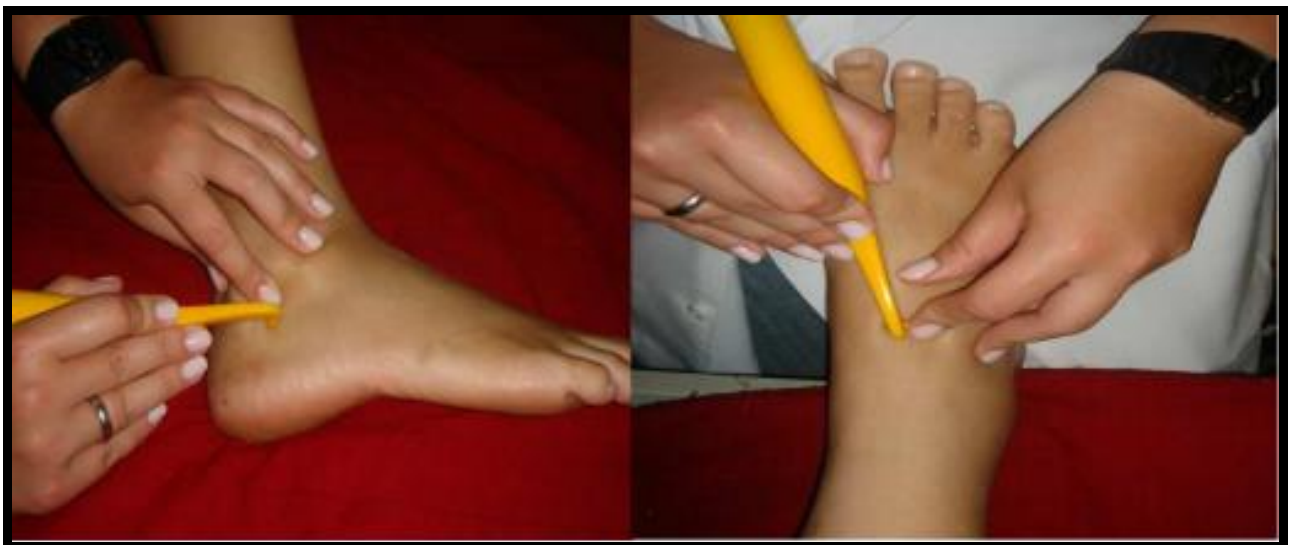

Figura 12 – Técnica de Crochetação no dorso do pé.

Fonte: SILVA; VIEIRA; SANTAMARIA, 2008.

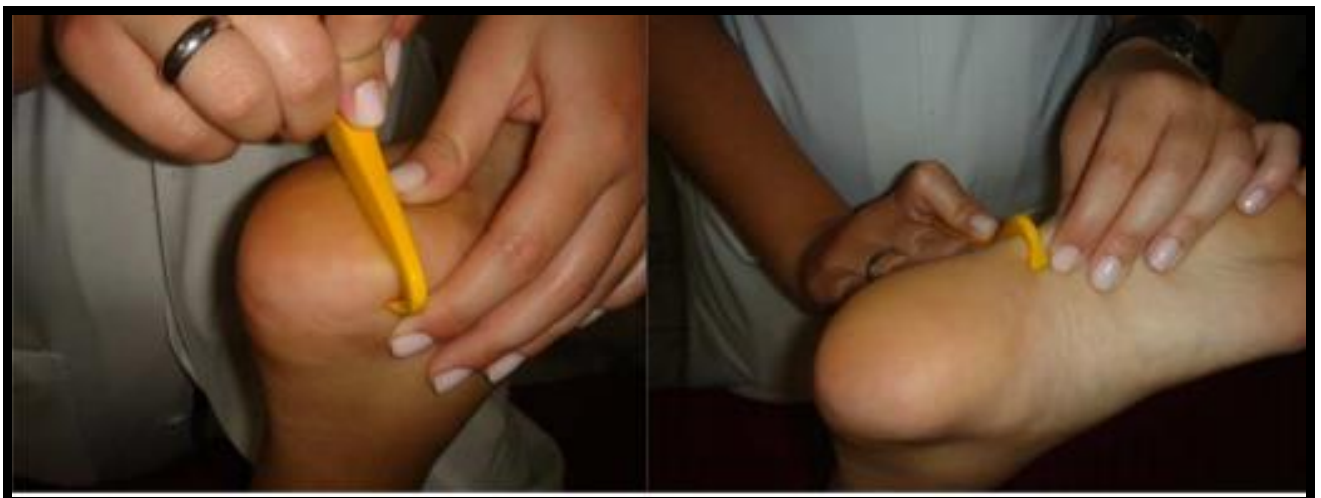

Figura 13 – Técnica de Crochetação na planta do pé.

Fonte: SILVA; VIEIRA; SANTAMARIA, 2008.

#### 4.5.4 Bandagem Funcional

A Bandagem Funcional (BF) é um método onde aplica-se algum tipo de fita protetora que pode ser elástica ou inelástica, a mesma tem o intuito de proporcionar estabilidade e proteção aos tecidos moles sem causar limitações desnecessárias das suas funções. Dessa forma, os diferentes tipos de bandagens vêm sendo cada vez mais utilizadas como instrumento terapêutico, em consequência de seus grandes benefícios e sucessos no tratamento de lesões, sejam elas articulares, ligamentares, musculares ou posturais. Alguns estudos citam os benefícios da BF no tratamento da FP (Figura 14), de forma que sua aplicação no período inicial visa diminuir os efeitos da inflamação e no período final dá auxílio ao paciente a retornar as suas atividades cotidianas. (AGUIAR; MEIJA, 2015).

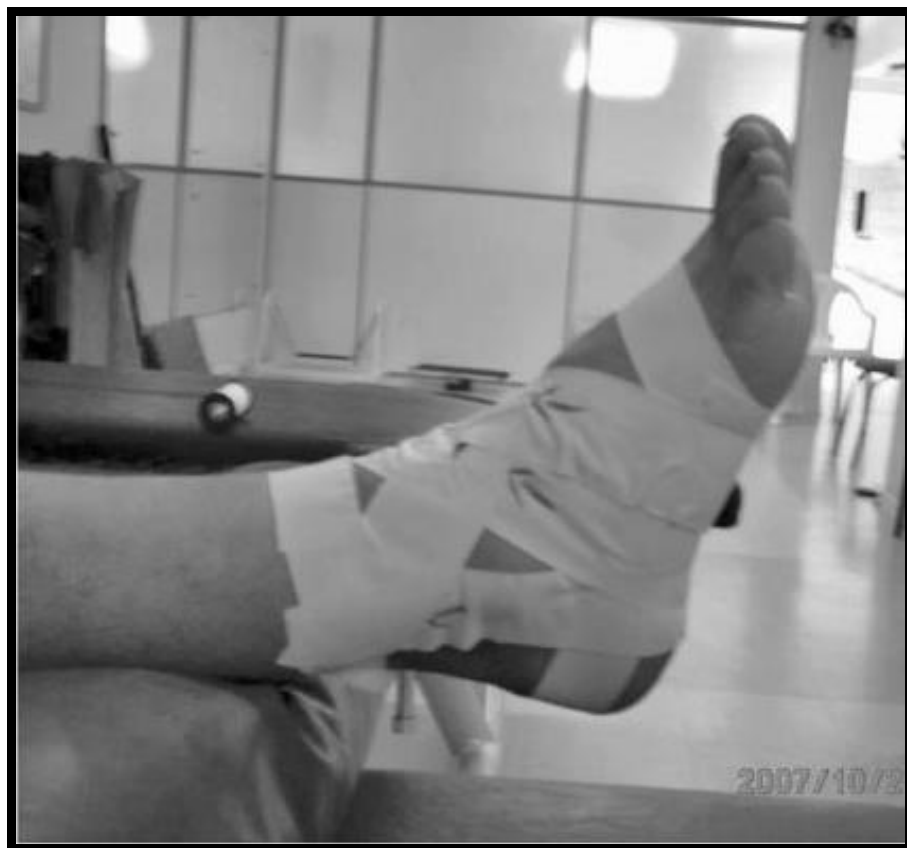

Figura 14 – Bandagem Funcional na Fascite Plantar.

Fonte: MEURER et al., 2010.

Uma das principais finalidades da BF é proporcionar proteção aos tecidos moles, sem que haja limitação funcional desnecessária. Essa técnica pode ser empregada também na fase de prevenção ou também após uma lesão ou quadro patológico instalado. A prevenção dá-se por meio do suporte das regiões submetidas a uso excessivo e estresse, proporcionando uma maior estabilidade o que reduz a possibilidade de lesões futuras. (GUIMARÃES, 2005).

No tratamento da dor a BF faz uso da estratégia de estímulo tegumentar, pelo fato da pele ser o maior órgão sensorial do corpo e ricamente inervada. Sendo assim usa-se a bandagem para estimular a pele e oferecer um estímulo não doloroso ao sistema nervoso a fim de ajudá-lo a reduzir a nocicepção de alteração mecânica, denominada teoria da comporta da dor. (MORINI, 2016).

Keil (2012) sugere que a BF pode ser usada para diminuir a pronação excessiva do pé, que é um dos fatores etiológicos para a FP. A aplicação desta técnica é feita através da sustentação da porção medial do arco longitudinal, reduzindo dessa o desabamento do mesmo sobre o solo.

Franettovich et al. (2008) constataram que a bandagem aplicada com intuito de antipronação causa o efeito biomecânico de acrescentar a altura no osso navicular e da porção medial do arco longitudinal, diminuindo a rotação interna da tibia, a eversão do calcâneo e modificando os modelos de pressão plantar em posições estáticas e dinâmicas.

Lange, Chipchase e Evans (2004) realizaram uma pesquisa, onde evidenciaram que a BF alterou significadamente os valores de pressão plantar em indivíduos que apresentavam uma queda do navicular de mais de 10 mm. Foram analisados sessenta indivíduos que deram seis passos sobre uma plataforma de pressão denominada Emed e a FP foi aplicada em dez sessões, de forma que no fim do estudo observou-se diminuição da pressão sob o calcanhar e no antepé medial, enquanto houve aumento da pressão sob o médio pé lateral e sob os dedos dos pés.

Souza e Meija (2011) explanam duas formas de emprego da BF na fascite plantar, sendo uma simples e a outra de maior complexidade. Na forma simples apenas aplica-se três ou quatro faixas circularmente ao redor do pé, na complexa faz-se o uso de uma ancora ao redor do pé que serve de suporte para faixas sucessivas que passam ao redor do calcanhar voltando ao ponto de partida,

inserindo também um acolchoamento no arco longitudinal afim de promover uma maior efetividade no tratamento.

Meurer et al., (2010) realizaram uma pesquisa sobre análise da influência da bandagem funcional de tornozelo no tempo de reação do músculo fibular longo em indivíduos saudáveis. Foram avaliados oito indivíduos ativos, que não possuíam nenhum histórico de lesão e instabilidade no tornozelo. Aplicaram a BF de tornozelo tipo bota fechada para realizar o teste, simulando a entorse lateral do tornozelo, e através do eletromiógrafo os dados foram coletados, a princípio sem a bandagem e em seguida com a bandagem. Obteve-se o resultado que ocorreu redução no tempo de reação do músculo fibular longo de indivíduos sadios com o uso da bandagem funcional de tornozelo quando submetidos à inclinação lateral brusca.

## CONSIDERAÇÕES FINAIS

Após estudos realizados para elaboração deste trabalho, foi possível compreender que o pé e o tornozelo são importantes estruturas que juntas servem de suporte para o corpo, estabilização da postura e absorção de impactos. Observou-se que anatomicamente o pé se divide em antepé, médiopé e retropé, composto ainda por vinte e seis ossos, organizados em tarso, metatarso e falanges que podem ser proximais, mediais e distais.

Na planta do pé está localizada a fásia plantar que é um tecido conectivo constituído por uma parte medial, central e lateral. Possui ainda três arcos, denominados: arco longitudinal medial, arco longitudinal lateral, e arco transverso.

Quando acontece alguma mudança no nível da arcada de sustentação do pé, conseqüentemente ocorrem alterações anatômicas no formato do pé, de forma que as mais frequentes são, pé plano e pé cavo. O pé plano ou pronado que é caracterizado por ser um desabamento do arco longitudinal medial, na infância essa alteração é comum e flexível; O pé cavo distingue-se por ser alargamento do arco plantar e pode ser decorrente patologias neurológicas, desequilíbrios durante o crescimento, alterações posturais, dentre outros fatores.

A fascite plantar é um quadro patológico onde ocorre inflamação e até mesmo degeneração na fásia plantar situada na planta do pé. Ela causa uma sintomatologia dolorosa especialmente na região do retropé, produzindo ainda dificuldade na deambulação e impacto no desempenho das atividades de vida diária do indivíduo acometido.

E a fisioterapia destaca-se no tratamento da fascite plantar, pois seus métodos quando aplicados de maneira correta reduzem o quadro patológico e contribuem efetivamente na melhora da qualidade de vida.

Acredita-se que alongamento pode ser usado na fascite plantar uma vez que traz benefícios como: melhora na amplitude de movimento e mobilidade dos tecidos, reduzindo também tensões e retrações localizadas na fásia e na musculatura plantar.



O ultrassom terapêutico é um recurso de grande importância no tratamento dessa patologia porque atua na redução do quadro inflamatório e na reparação dos tecidos lesionados.

A crochetação mostra-se eficaz no tratamento da fascite plantar pois atua na quebra de fibroses, retrações e aderências presentes no tecido miofascial.

A bandagem funcional na fascite plantar permite a estabilização, reduzindo a pronação excessiva do arco longitudinal medial do pé, bem como diminuindo a dor através do estímulo tegumentar.

Considera-se que a atuação fisioterapêutica na fascite plantar tem se mostrado de grande importância, no entanto, faz-se necessário que novas pesquisas sejam realizadas a fim de demonstrar a eficácia no plano de tratamento fisioterapêutico para tal acometimento.

## REFERÊNCIAS

AGUIAR, Daniela Rotterdam; MEIJA, Dayanna Priscila Maia. **Tratamento de fascite plantar com o método bandagem funcional**. Goiânia, 2015. Disponível em: <[http://portalbiocursos.com.br/ohs/data/docs/34/302\\_\\_Uso\\_da\\_bandagem\\_funcional\\_na\\_estabilizaYYo\\_da\\_fasceYte\\_plantar\\_revisYo\\_bibliogrYfica.pdf](http://portalbiocursos.com.br/ohs/data/docs/34/302__Uso_da_bandagem_funcional_na_estabilizaYYo_da_fasceYte_plantar_revisYo_bibliogrYfica.pdf)>. Acesso em: 09 outubro 2016.

ANDRADE, Andressa Priscila; RABELLO, Bruna Gabriela Bravin; BASTOS, Daniele Jacob. **Tratamento da fascite plantar: estudo comparativo entre o protocolo de alongamento associado as ondas centimetricas (microondas)**. Trabalho de Conclusão de Curso. Belém, 2007. Disponível em: <[http://www.unama.br/graduacao/fisioterapia/pdf/2007/Tratamento\\_da\\_fascite\\_plantar\\_estudo\\_comparativo.pdf](http://www.unama.br/graduacao/fisioterapia/pdf/2007/Tratamento_da_fascite_plantar_estudo_comparativo.pdf)>. Acesso em: 16 setembro 2016.

ANNA, Francisco; NEVES, Manuel Cassiano. Deformidades do pé – Conceitos básicos e orientações para médico e família. **Revista Portuguesa de Clínica Geral**. Lisboa: v.25, n.1, 2009. Disponível em: <[http://repositorio.chlc.min-saude.pt/bitstream/10400.17/463/1/Rev%20Port%20Clin%20Geral\\_2009\\_25.pdf](http://repositorio.chlc.min-saude.pt/bitstream/10400.17/463/1/Rev%20Port%20Clin%20Geral_2009_25.pdf)>. Acesso em: 09 outubro 2016.

BIENFAIT, MARCEL. **Fáscias e pompagens: estudo e tratamento do esqueleto fibroso**. São Paulo: Summis, 1995.

BISSCHOP, Guy; BISSCHOP, Éric; COMMANDRÉ, Francisque. **Eletrofisioterapia**. São Paulo: Santos, 2001.

BRODY, Lori Thein; HALL, Carrie. **Exercício terapêutico na busca da função**. 3.ed. Rio de Janeiro: Guanabara Koogan, 2015.

BULLA, Henrique Augusto. **Aplicação da baropodometria na avaliação da correlação entre os tipos de pés e a incidência de lesões nos joelhos**. Trabalho de Conclusão de Curso. São José dos Campos, 2010. Disponível em: <<http://www.arkipelago.com.br/arqsist/conteudo/140320131800081.pdf>>. Acesso em: 4 setembro 2016

CAILLIET, Rene. **Dor no pé e no tornozelo**. 3.ed. São Paulo: Artmed, 2005.

CALHAU, Ana et al. Análise cinemática da marcha. Mestrado em engenharia biomédica, 2007. Disponível em: <[http://web.ist.utl.pt/ist155746/relatorio\\_1\\_bm.pdf](http://web.ist.utl.pt/ist155746/relatorio_1_bm.pdf)>. Acesso em: 4 setembro 2016.

CARRASCO, A.C. Estudo da distribuição da pressão plantar e da oscilação corporal em relação ao peso da bolsa e ao uso de salto alto em mulheres. **Instituto de pesquisa e desenvolvimento**. São José dos Campos, 2010. Disponível em: <<http://biblioteca.univap.br/dados/000003/0000030E.pdf>>. Acesso em: 18 outubro 2016.

DANGELO, José Geraldo; FATTINI, Carlo Américo. **Anatomia Humana Sistêmica e Segmentar**. 3 ed. Belo Horizonte: Atheneu, 2011.

FERREIRA, Ricardo Cardenuto. Talagias: Fascite plantar. **Revista Brasileira de Ortopedia**. São Paulo: v.34, n.3, 2014. Disponível em: [http://www.scielo.br/pdf/rbort/v49n3/pt\\_0102-3616-rbort-49-03-00213.pdf](http://www.scielo.br/pdf/rbort/v49n3/pt_0102-3616-rbort-49-03-00213.pdf). Acesso em: 10 outubro 2016.

FILHO G. B. **Bogliolo Patologia**. 7.ed. Rio de Janeiro: Guanabara Koogan, 2006.

FILONI, Eduardo. **Índice do arco plantar, linha de feeis, classificação de vilado t e índice na staheli para avaliação do arco longitudinal medial do pé em adolescentes praticantes de futebol feminino**. Trabalho de Conclusão de Curso. Campinas, 2009. Disponível em: <<http://livros01.livrosgratis.com.br/cp104895.pdf>>. Acesso em: 29 julho 2016.

FRANETTOVICH, M.A; CHAPMAN, P; BLANCH, P; VICENZINO, B. A physiological and psychological basis for anti-pronation taping from a critical review of the literature. **Revista Sports Medicine**. Chicago: v.38, n.8, 2008. Disponível em: <<https://www.ncbi.nlm.nih.gov/pubmed/18620463>>. Acesso em: 2 outubro 2016.

FREITAS, Luciana S. et al. O ultrassom no tratamento de lesão muscular. **Revista de pesquisa e extensão em saúde**. São Paulo: v.3, n.1, 2007. Disponível em: <<http://periodicos.unesc.net/saude/article/view/10/10>>. Acesso em: 20 setembro 2016.

FRITZ, Sandy; PAHOLSKY, Kathleen Maison; GROSENBACH, M. James. **Terapias pelo movimento**. São Paulo: Manole, 2002.

GUIMARÃES, João Flávio. **Efeito da utilização da técnica de bandagem funcional do tornozelo sobre o equilíbrio**. Trabalho de Conclusão de Curso. Cascavel, 2005. Disponível .em:

<<http://www.unioeste.br/projetos/elrf/monografias/2005/pdf/joao%20flavio.pdf>. Acesso em: 12 agosto 2016.

JORDÃO, Augusto César Ribeiro. **Tratamento da fascite plantar pelo método da crochagem**. Trabalho de Conclusão de Curso. Vassouras, 2004. Disponível em: <[http://portalbiocursos.com.br/ohs/data/docs/33/209\\_\\_O\\_uso\\_do\\_mYtodo\\_da\\_Crochetagem\\_no\\_Tratamento\\_da\\_FasciYte\\_Plantar\\_RevisYo\\_BibliogrYfica.pdf](http://portalbiocursos.com.br/ohs/data/docs/33/209__O_uso_do_mYtodo_da_Crochetagem_no_Tratamento_da_FasciYte_Plantar_RevisYo_BibliogrYfica.pdf)>. Acesso em: 4 setembro 2016.

KEIL, Anne. **Bandagem terapêutica no esporte e na reabilitação**. Barueri: Manole, 2014.

KISNER, Carolyn; COLBY, Lynn Allen. **Exercícios terapêuticos: fundamentos e técnicas**. 5 ed. São Paulo: Manole, 2009.

KITCHEN, Sheila. **Eletroterapia: prática baseada em evidências**. 11.ed. Barueri: Manole, 2003.

LANGE, B. L; CHIPCHASE, L; EVANS, A. The effect of low-Dye taping on plantar pressures, during gait, in subjects with navicular drop exceeding 10 mm. **Journal of orthopedic and sports physical therapy**. Estados Unidos: v.34, n.4, 2004. Disponível em: <<https://www.ncbi.nlm.nih.gov/pubmed/15128190>>. Acesso em: 2 outubro 2016.

LOW, John; REED, Ann. **Eletroterapia explicada: princípios e prática**. 3.ed. Barueri: Manole, 2001.

MAGEE, J. David. **Avaliação Musculoesquelética**. 4. ed. Barueri: Manole, 2005.

MATOS, Catarina et al. Monoterapia com laser na fascite plantar. **Revista da sociedade portuguesa de medicina física e de reabilitação**. São José: v.23, n.1, 2013. Disponível em: <<http://repositorio.chlc.min-saude.pt/bitstream/10400.17/1851/1/Monoterapia.pdf>>. Acesso em: 09 outubro 2016.

MELLO, Paulo Ricardo; MEIJA, Dayana Priscila Maia. **Efeitos da utilização da técnica de crochagem mioaponeurótica no tratamento da fascite plantar: revisão bibliográfica**. Faculdade Ávila: Goiânia, 2014. Disponível em: [http://scholar.googleusercontent.com/scholar?q=cache:dkOy3zKbcEsJ:scholar.google.com/+Efeitos+da+utiliza%C3%A7%C3%A3o+da+t%C3%A9cnica+de+crochetagem+mioaponeur%C3%B3tica+no+tratamento+da+fascite+plantar+%E2%80%93+revis%C3%A3o+bibliogr%C3%A1fica+&hl=pt-BR&as\\_sdt=0,5](http://scholar.googleusercontent.com/scholar?q=cache:dkOy3zKbcEsJ:scholar.google.com/+Efeitos+da+utiliza%C3%A7%C3%A3o+da+t%C3%A9cnica+de+crochetagem+mioaponeur%C3%B3tica+no+tratamento+da+fascite+plantar+%E2%80%93+revis%C3%A3o+bibliogr%C3%A1fica+&hl=pt-BR&as_sdt=0,5). Acesso em: 2 outubro 2016.

METZKER, Carlos Alexandre Batista. A fricção transversa profunda no tratamento da fascite plantar crônica: estudo de caso. **Revista saúde e biologia**. Leopoldo, v.7, n.3, 2012. Disponível em: <<http://revista.grupointegrado.br/revista/index.php/sabios2/article/view/1181/464>>. Acesso em: 12 agosto 2016.

MEURER, Mauricio Couto et al. Análise da influência da bandagem funcional de tornozelo no tempo de reação do fibular longo em sujeitos saudáveis. **Revista Brasileira Medicina e esporte**. Porto Alegre, v.16, n.3, 2010. Disponível em: <<http://www.scielo.br/pdf/rbme/v16n3/08.pdf>>. Acesso em: 12 agosto 2016.

MORINI, Nelson. **Bandagem terapêutica: conceito de estimulação tegumentar**. 2 ed. Rio de Janeiro: Rocca, 2016.

NERY, Caio et al. Tratamento endoscópico da fascite plantar: estudo retrospectivo de resultados a longo prazo. **Revista ABTPPé**. São Paulo: v.7, n.1, 2013. Disponível em: <[http://abtpe.org.br/?wpfb\\_dl=200](http://abtpe.org.br/?wpfb_dl=200)>. Acesso em: 20 setembro 2016.

NUNES, Késia de Souza; GIOVANNA, Dayana. **Macha, tipos de pé, padrões de pé baseados em arcos plantares e sua relação com a marcha**. Goiânia, 2013. Disponível em: <[http://portalbiocursos.com.br/ohs/data/docs/32/151\\_-\\_Marchas\\_tipos\\_de\\_pY\\_Y\\_padrYes\\_de\\_pY\\_baseados\\_em\\_arcos\\_plantares\\_e\\_sua\\_relaYYo\\_com\\_a\\_marcha.pdf](http://portalbiocursos.com.br/ohs/data/docs/32/151_-_Marchas_tipos_de_pY_Y_padrYes_de_pY_baseados_em_arcos_plantares_e_sua_relaYYo_com_a_marcha.pdf)>. Acesso em: 16 setembro 2016.

PONTIN, José Carlos Baldocchi; COSTA, Thiago Ragusa; CHAMLIAN, Therezinha Rosane. Tratamento fisioterapêutico da fascite plantar. **Revista Acta Fisiátrica**. São Paulo: v.21, n.3, 2014. Disponível em: <[http://www.actafisiatrica.org.br/detalhe\\_artigo.asp?id=556](http://www.actafisiatrica.org.br/detalhe_artigo.asp?id=556)>. Acesso em: 2 outubro 2016.

PORTER et al. The effects of duration and frequency of Achilles tendon stretching on dorsiflexion and outcome in painful heel syndrome: a randomized, blinded, control study. **Revista Foot e Ankle International**. Estados Unidos: v.23, n.7, 2002. Disponível em: <<https://www.ncbi.nlm.nih.gov/pubmed/12146772>>. Acesso em: 02 outubro 2016.

PUTZ, R; PABST, R. **Sobotta: Atlas de anatomia humana**. 22.ed.v.2. Rio de Janeiro: Guanabara Koogan, 2006.

ROBBINS S.L., COTRAN R.S. **Patologia**. 7.ed. Rio de Janeiro: Saunders, 2004.

ROSÁRIO, J.L.R; MARQUES, A.P; MALUF, A.A. Aspectos Clínicos do alongamento: uma revisão de literatura. **Revista Brasileira de Fisioterapia**. São Paulo: v.8, n.1, 2004. Disponível em: <<http://www.rbf-bjpt.org.br/files/v8n1/v8n1a12.pdf>>. Acesso em: 09 outubro 2016.

ROSSI, Cristiane. **A incidência de pé cavo, plano e normal em indivíduos com classe, I, II e III de angle**. Trabalho de Conclusão de Curso. Cascavel, 2006. Disponível em: <<http://www.arkipelago.com.br/arqsist/conteudo/210120131216091.pdf>>. Acesso em: 12 outubro 2016.

SALES, Adilson da Silva. **Uso da tala noturna para tratamento da fascite plantar: artigo de revisão**. Trabalho de Conclusão de Curso. Brasília, 2010. Disponível em: <[http://bdjur.stj.jus.br/jspui/bitstream/2011/35685/Usotala\\_noturna.pdf](http://bdjur.stj.jus.br/jspui/bitstream/2011/35685/Usotala_noturna.pdf)>. Acesso em: 02 agosto 2016.

SANTOS, Amarilide Lima; MEIJA, Dayana Priscila Maia. **Uso do método da Crochetagem no tratamento da fascite plantar: revisão bibliográfica**. Goiânia, 2014. Disponível em: <[http://portalbiocursos.com.br/ohs/data/docs/33/209\\_-\\_O\\_uso\\_do\\_mYtodo\\_da\\_Crochetagem\\_no\\_Tratamento\\_da\\_FasciYte\\_Plantar\\_RevisYo\\_BibliogrYfica.pdf](http://portalbiocursos.com.br/ohs/data/docs/33/209_-_O_uso_do_mYtodo_da_Crochetagem_no_Tratamento_da_FasciYte_Plantar_RevisYo_BibliogrYfica.pdf)>. Acesso em: 16 setembro 2016.

SILVA, Ana Paula Vadico; VIEIRA, Meline Luciano; SANTAMARIA, Natália Barros. **Utilização da crochetagem mio-aponeurótica (CMA) em algias generalizadas e limitações da amplitude de movimento (ADM)**. Trabalho de Conclusão de Curso. São Paulo, 2008. Disponível em: <<http://www.unisalesiano.edu.br/biblioteca/monografias/46120.pdf>>. Acesso em: 2 outubro 2016.

SILVA, Danielle Aires; MEIJA, Dayana Priscila Maia. **A liberação miofascial no tratamento da fascite plantar**. Goiânia, 2014. Disponível em: <[http://portalbiocursos.com.br/ohs/data/docs/37/17\\_\\_A\\_LiberaYYo\\_miofascial\\_no\\_tratamento\\_da\\_fascite\\_plantar.pdf](http://portalbiocursos.com.br/ohs/data/docs/37/17__A_LiberaYYo_miofascial_no_tratamento_da_fascite_plantar.pdf)>. Acesso em: 12 agosto 2016.

SINÍZIO et al. **Ortopedia e Traumatologia: Princípios e prática**. 3.ed. Porto Alegre: Artmed, 2003.

SOUZA, Cleuciane Salins; MEIJA, Dayanna Priscila Maia. **Uso da bandagem funcional na estabilização da fascite plantar: revisão bibliográfica**. Goiânia, 2011. Disponível em: <[http://portalbiocursos.com.br/ohs/data/docs/34/302\\_-\\_Uso\\_da\\_bandagem\\_funcional\\_na\\_estabilizaYYo\\_da\\_fasceYte\\_plantar\\_revisYo\\_bibliogrYfica.pdf](http://portalbiocursos.com.br/ohs/data/docs/34/302_-_Uso_da_bandagem_funcional_na_estabilizaYYo_da_fasceYte_plantar_revisYo_bibliogrYfica.pdf)>. Acesso em: 12 outubro 2016.

VELASCO, Rayanna M.P.N; MEIJA, Dayanna Priscila Maia. **Benefícios da bandagem funcional e alongamentos terapêuticos no tratamento da fascite plantar.** Goiânia, 2010. Disponível em: <[http://portalbiocursos.com.br/ohs/data/docs/37/19\\_-\\_Beneficios\\_da\\_Bandagem\\_funcional\\_e\\_alongamentos\\_terapeuticos\\_no\\_tratamento\\_da\\_fascite\\_plantar..pdf](http://portalbiocursos.com.br/ohs/data/docs/37/19_-_Beneficios_da_Bandagem_funcional_e_alongamentos_terapeuticos_no_tratamento_da_fascite_plantar..pdf)>. Acesso em: 09 outubro 2016.

VIANNA, D. L; GREVE, J.M.D. Relação entre a mobilidade do tornozelo e pé e a magnitude da força vertical de reação do solo. **Revista Brasileira de Fisioterapia**, São Carlos, v. 10, n. 3, 2006. Disponível em: <<http://www.scielo.br/pdf/rbfis/v10n3/31954.pdf>>. Acesso em: 12 agosto 2016.

ZANON, Renata Graciele; BRASIL, Adriana Kundrat; IMAMURA, Marta. Ultra-som contínuo no tratamento da fascite plantar crônica. **Acta Ortopédica Brasileira**. São Paulo, v.14, n.6, 2006. Disponível em: <<http://www.scielo.br/pdf/aob/v14n3/a04v14n3.pdf>>. Acesso em: 29 Julho 2016.