



FACULDADE DE EDUCAÇÃO E MEIO AMBIENTE

SIMONE LOPES CAIRES

**REABILITAÇÃO FISIOTERAPÊUTICA NO PÓS-OPERATÓRIO
IMEDIATO E TARDIO DE LESÕES DO MANGUITO
ROTADOR**

ARIQUEMES - RO
2018

Simone Lopes Caires

**REABILITAÇÃO FISIOTERAPÊUTICA NO PÓS-OPERATÓRIO
IMEDIATO E TARDIO DE LESÕES DO MANGUITO
ROTADOR**

Trabalho de conclusão de curso-TCC
apresentado ao curso de bacharelado em
Fisioterapia da Faculdade de Educação e
Meio Ambiente-FAEMA como requisito
parcial à obtenção do grau de bacharel em
Fisioterapia

Orientadora: Prof^a. Esp. Crístielle Joner

FICHA CATALOGRÁFICA
Dados Internacionais de Catalogação na Publicação (CIP)
Biblioteca Júlio Bordignon – FAEMA

C1362r CAIRES, Simone Lopes.

Reabilitação fisioterapêutica no pós-operatório imediato e tardio de lesões do manguito rotador. / por Simone Lopes Caires. Ariquemes: FAEMA, 2018.

33 p.; il.

Trabalho de Conclusão de Curso - Bacharelado em Fisioterapia - Faculdade de Educação e Meio Ambiente - FAEMA.

Orientador (a): Profa. Esp Crístielle Joner.

1. Fisioterapia. 2. Manguito Rotador. 3. Reabilitação. 4. Período pós-operatório. 5. Cirurgia. I. JONER, Crístielle. II. Título. III. FAEMA.

CDD: 615.82

Bibliotecário Responsável
EDSON RODRIGUES CAVALCANTE
CRB 677/11

Simone Lopes Caires

REABILITAÇÃO FISIOTERAPÊUTICA NO PÓS-OPERATÓRIO IMEDIATO E TARDIO DE LESÕES DO MANGUITO ROTADOR

Monografia apresentada ao curso de graduação em Fisioterapia, da Faculdade de Educação e Meio Ambiente como requisito parcial à obtenção do título de Bacharel.

COMISSÃO EXAMINADORA

Prof^a. Esp. Cristielle Joner
Faculdade de Educação e meio
Ambiente-FAEMA

Prof^a. Esp. Patrícia Caroline Santana
Faculdade de Educação e meio
Ambiente-FAEMA

Prof. Esp. Luiz Fernando Schnneider
Faculdade de Educação e meio
Ambiente-FAEMA

A minha amada família, meu porto seguro.
A minha filha Lavínea, razão de meu viver.

AGRADECIMENTOS

Agradeço primeiramente a Deus, a qual me fortaleceu e me sustentou ao longo do caminho, iluminando minhas ações diante de todas as dificuldades, gratidão por guiar os meus passos e por fazer com que sua vontade se cumprisse;

A minha amada família, pai, mãe, irmãs, cunhados, (In memoriam) Antônio Correia de Lima, torceu tanto por mim. Obrigada a todos pelo apoio, confiança e motivação. Em especial minha mãe que sou eternamente grata por todo amor, cuidado, carinho, incentivo e orações;

A Prof.^a Orientadora que deu início ao meu projeto de TCC, a Dra. Michele Thaís Fávero o meu muitíssimo obrigada por todo esforço, incentivo e por me direcionar na realização do projeto;

A Prof.^a Orientadora, Esp. Cristielle Joner pela dedicação, apoio e incentivo em todas as etapas deste trabalho;

Aos meus queridos professores por todo conhecimento transmitido, os quais foram fundamentais para minha trajetória acadêmica, juntos trilhamos uma etapa importante que levarei para sempre em minha vida;

Aos amigos e colegas de curso, pela força e companheirismo durante todo esse percurso;

A amiga Rosiane da Silva Souza que esteve ao meu lado durante toda essa jornada, o meu muitíssimo obrigado;

A Edrielly Samila e Sabrina Colvisk, cada uma com seu jeitinho peculiar de ser e levarei essa amizade da faculdade para a vida;

Aos amigos de longa data que incentivaram e acreditaram no meu sonho, que se concretiza na conclusão deste curso de Fisioterapia.

Por fim e não menos importante o meu agradecimento a todos aqueles que de algum modo, colaboraram para a realização e finalização deste trabalho.

“Sonhos determinam o que você quer. Ação determina o que você conquista.”

Aldo Novak

RESUMO

As lesões do manguito rotador (MR) são as causas mais frequente de dor e incapacidade no ombro, estando entre as patologias mais comuns para indicação cirúrgica. A reabilitação fisioterapêutica é indispensável no tratamento imediato e tardio no pós-operatório nas lesões do MR. O tratamento abrange diversas técnicas e metodologias, tais como, eletroterapia, exercícios, mobilização, manipulação, dentre vários outros recursos. O princípio da reabilitação inicia-se na fase de proteção; após quatro semanas, inicia-se a fase intermediária e por último a fase avançada variando de doze semanas em diante. Este estudo consistiu de uma revisão bibliográfica, tendo como objetivo discorrer a cerca da reabilitação fisioterapêutica no pós-operatório imediato e tardio de lesões do MR. A base de dados consultadas foram Biblioteca virtual em Saúde (BVS), Scientific Electronic Library Online (SciELO), Google Acadêmico e livros dispostos na Biblioteca Júlio Bordignon (FAEMA). Para esta revisão bibliográfica, utilizaram-se como estratégia de busca as palavras-chave: Manguito Rotador/Rotator Cuff, Reabilitação/Rehabilitation/ Rehabilitación; período pós-operatório/Postoperative Períod /Postoperatório e fisioterapia/ physiotherapy. As buscas ainda foram realizadas em livros de anatomia, fisiologia e fisioterapia ortopédica dispostos no acervo da Biblioteca Júlio Bordignon da Faculdade de Educação e Meio Ambiente-FAEMA. Mediante a pesquisa realizada observa-se que a reabilitação fisioterapêutica apresenta resultados significativos e deve ser iniciada de forma precoce, desta forma evitando-se assim contraturas, rigidez e proporcionando ao paciente o retorno o mais breve possível a sua vida cotidiana e a realizar suas atividades de vida diária.

Palavras-chave: Manguito Rotador; Reabilitação; Período pós-operatório; Fisioterapia.

ABSTRACT

Rotator cuff lesions (MR) are the most frequent causes of shoulder pain and disability, being among the most common pathologies for surgical indication. Physiotherapy rehabilitation is indispensable in the immediate and late postoperative treatment of MR lesions. The treatment covers several techniques and methodologies, such as electrotherapy, exercises, mobilization, manipulation, among many other resources. The rehabilitation principle begins in the protection phase; after four weeks, the intermediate phase begins and finally the advanced phase varying from twelve weeks onwards. This study consisted of a bibliographical review, aiming to discuss the physiotherapy rehabilitation in the immediate and late postoperative period of MR lesions. The database consulted were Virtual Health Library (VHL), Scientific Electronic Library Online (SciELO), Google Scholar and books arranged in the Júlio Bordignon Library (FAEMA). For this bibliographic review, the following keywords were used as search strategy: Cuff Rotator Cuff, Rehabilitation / Rehabilitation; postoperative period / Postoperative Period / Postoperative and physiotherapy / physiotherapy. The searches were also carried out in books on anatomy, physiology and orthopedic physiotherapy arranged in the collection of Júlio Bordignon Library of the Faculty of Education and Environment-FAEMA. The research carried out shows that physiotherapy rehabilitation presents significant results and must be started early, thus avoiding contractures, rigidity and providing patient with the return as soon as possible to their daily life, routine and to perform their activities of daily life.

Key words: Rotator Cuff; Rehabilitation; Postoperative period; Physiotherapy.

LISTA DE FIGURAS

- Figura 1 - Disposição anatômica dos músculos que compõe o manguito rotador..... 18
- Figura 2 - Imagem de ressonância magnética evidenciando ruptura do manguito rotador..... 20

LISTA DE ABREVIATURAS E SIGLAS

BVS	Biblioteca Virtual em Saúde
DeCS	Descritores Controlados em Ciência da Saúde
FAEMA	Faculdade de Educação e Meio Ambiente
MR	Manguito Rotador
SciELO	Scientific Eletronic Library Online

SUMÁRIO

INTRODUÇÃO	12
2. OBJETIVOS	13
2.1 OBJETIVO GERAL.....	13
2.2 OBJETIVOS ESPECÍFICOS	13
3. METODOLOGIA	14
4. REVISÃO DE LITERATURA	15
4.1 ANATOMIA, CINESIOLOGIA E BIOMECÂNICA DO OMBRO	15
4.1.1 Localização e Ação Muscular do Manguito Rotador.....	17
4.2 LESÕES DO MANGUITO ROTADOR.....	18
4.3 TRATAMENTO CONSERVADOR E CIRÚRGICO NAS LESÕES DO MANGUITO ROTADOR	20
4.4 REABILITAÇÃO FISIOTERAPÊUTICA NO PÓS-OPERATÓRIO IMEDIATO E TARDIO.....	22
4.5 RESULTADOS DA INTERVENÇÃO FISIOTERAPÊUTICA NO PÓS- OPERATÓRIO IMEDIATO E TARDIO.....	25
CONSIDERAÇÕES FINAIS	27
REFERÊNCIAS	29

INTRODUÇÃO

As lesões do manguito rotador (MR) são as causas mais frequente de dor no ombro, estando entre as patologias mais comuns para indicação cirúrgica. Os músculos que formam o MR são: supraespinhoso, infraespinhoso, redondo menor e subescapular, tendo sua origem na escápula e sua inserção nos tubérculos do úmero. Assim, os tendões destes músculos formam um capuz que cobre o úmero superiormente em sua cabeça, sendo capazes de estabilizar a cabeça do úmero em sua cavidade glenoumeral. (SOUZA; MEJIA, [201?]; CHECCHIA et al., 2003).

Essas lesões frequentemente acometem a população acima dos 50 anos de idade, principalmente mulheres, caracterizando-se como uma patologia de etiologia multifatorial, incidindo em 10% a 90% da população. (LÁZARO; BERTOLINI; NAKAYAMA, 2004; GODINHO et al., 2010).

Atualmente, as lesões degenerativas e traumáticas no MR têm sido recorrentes na prática ortopédica, com índice entre 5% a 33%. Os pacientes com idade acima de 50 anos são os mais acometidos por lesões do tipo crônicas, decorrente de excessos por esforços repetitivos, enquanto na população jovem, com idade inferior a 40 anos, as lesões são de etiologia traumática. (MIYAZAKI et al., 2015).

Existem vários fatores que contribuem com as lesões do MR, dentre eles: compressão, sobrecarga de tensão e o macrotrauma, que de acordo com Queiroz e Oliveira ([201?]) se não tratados, levam a uma lesão, com ruptura dos tecidos moles, decorrentes da diminuição na estabilidade articular e logo a deterioração da articulação.

Os tratamentos para as lesões do MR incluem o tipo conservador ou cirúrgico, porém, os riscos e benefícios do tratamento cirúrgico e/ou conservador devem ser considerados e expostos ao paciente. (ANDRADE, 2004).

O procedimento cirúrgico é recomendado em casos de dor refratária ao tratamento conservador prolongado. A cirurgia normalmente utiliza diversas técnicas para o reparo das lesões. A técnica utilizada para o tratamento cirúrgico será de acordo com a avaliação realizada e com o tipo da lesão. (BERGAMASCHI; COELHO, 2013; QUEIROZ; DE OLIVEIRA, [201?]).

Após o reparo cirúrgico de lesão do manguito rotador, o paciente sofre possíveis limitações funcionais, tendo como fator, a dor, inflamação, rigidez, diminuição de amplitude de movimento, atrofias musculares e diminuição de força muscular. (DUTTON, 2010; BRUMITT; JOBST, 2015;).

Os pacientes submetidos ao procedimento cirúrgico procuram a intervenção da fisioterapia no pós-operatório de lesões no MR na busca da recuperação do membro reparado a fim de obter seu completo funcionamento. (BRUMITT; JOBST, 2015).

Estudos mostraram que em média 79% dos médicos conduzem os seus pacientes com queixas de dor, lesões no ombro e pós-operatório para a fisioterapia. O tratamento pode abranger diversas técnicas e metodologias, tais como, eletroterapia, exercícios cinesioterapêuticos, mobilização e manipulação, dentre vários outros recursos. (QUEIROZ; DE OLIVEIRA, [201?]).

A fisioterapia tem demonstrado ser eficaz no tratamento de pós-operatório do MR, uma vez que por meio dos recursos fisioterapêuticos é possível promover a redução dos sintomas, contribuindo assim para a recuperação do paciente o mais breve possível. (BERGAMASCHI; COELHO, 2013).

A reabilitação fisioterapêutica no período pós-operatório pode ter seu início nas primeiras 48 horas, consistindo em uma fase de proteção máxima, tendo o terapeuta o devido cuidado com os tecidos envolvidos e como objetivo, prevenir os efeitos adversos da imobilização. Inicialmente o paciente se submete a uma ficha de avaliação de caráter próprio, com objetivo de obter todas as informações sobre o quadro em que se encontra o paciente, a fim de realizar um protocolo de tratamento fisioterapêutico. (KISNER; COLBY, 2005, BERGAMASCHI; COELHO, 2013).

O Tratamento fisioterapêutico pode durar de seis meses a um ano, isso dependerá de cada caso específico, variando de acordo com o tipo e a extensão da lesão do manguito rotador. (DUTTON, 2010; BRODY; HALL, 2012).

Diante do exposto e da perspectiva de recuperação dos pacientes após reparo cirúrgico das lesões do MR, este estudo propõe uma abordagem sobre a importância da fisioterapia e sua atuação na reabilitação em período pós-operatório imediato e tardio nas lesões do MR.

2. OBJETIVOS

2.1 OBJETIVO GERAL

Demonstrar a importância da reabilitação fisioterapêutica no pós-operatório imediato e tardio nas lesões do manguito rotador.

2.2 OBJETIVOS ESPECÍFICOS

- Descrever os conceitos anatômicos e biomecânicos do ombro;
- Apresentar os tipos de lesões do manguito rotador;
- Apontar as técnicas utilizadas para o tratamento conservador e cirúrgico nas lesões do manguito rotador;
- Discorrer sobre a atuação fisioterapêutica através da reabilitação de forma imediata e tardia no pós-operatório nas lesões do manguito rotador;
- Mostrar os resultados da intervenção fisioterapêutica no pós-operatório imediato e tardio nas lesões do manguito rotador.

3. METODOLOGIA

O presente estudo constituiu-se de uma revisão bibliográfica, a fim de demonstrar resultados sobre a importância da reabilitação fisioterapêutica nas lesões do manguito rotador no período pós-operatório imediato e tardio.

Utilizaram-se como estratégia de busca publicações relativas e atuais sobre o respectivo tema, tendo como palavras-chave os Descritores em Ciências da Saúde (DeCS): Manguito Rotador/Rotator Cuff, Reabilitação/Rehabilitation/ Rehabilitación Período pós-operatório/Postoperative Períod /Postoperatório e Fisioterapia/ Physiotherapy.

As bases de dados consultadas foram livros de anatomia, fisiologia e fisioterapia ortopédica do acervo da Biblioteca Júlio Bordignon da Faculdade de Educação e Meio Ambiente-FAEMA, bem como materiais de trabalhos e artigos científicos indexados nas bases de dados, Scientific Electronic Library Online (SciELO), Google Acadêmico e plataforma Biblioteca Virtual em Saúde (BVS).

Os critérios de inclusão estabelecidos para esta pesquisa foram publicações de artigos no idioma oficial do país (Português) e estrangeiros (Inglês e Espanhol) que abordassem o referido tema e ano de 2000 a 2018. Os critérios de exclusão foram publicações que não contemplassem o tema proposto deste trabalho e as não indexadas nas plataformas e idiomas supracitados.

4. REVISÃO DE LITERATURA

4.1 ANATOMIA, CINESIOLOGIA E BIOMECÂNICA DO OMBRO

O ombro é uma articulação do membro superior do corpo humano localizado em sua parte proximal, apresentando-se com grande mobilidade. É constituído pela cavidade glenoidal da estrutura óssea escápula, bem como pela clavícula e o úmero. (MATOS; MEJIA, 2014).

A região do ombro é composta por articulações sinoviais, sendo elas, esternoclavicular, acromioclavicular, glenoumeral e a articulação escapulotorácica. Estas permitem movimentos livres e coordenados, contribuindo com a movimentação do braço em grande amplitude de movimento. (HOUGLUM; BERTOTI, 2014).

A articulação esternoclavicular é uma articulação que se encontra na faceta lateral convexa da clavícula e porção ântero-medial côncava do processo do acrômio, a mesma realiza a depressão e elevação do braço. Já a articulação acromioclavicular promove movimentos de deslizamento. A glenoumeral é a principal, sendo a mais móvel e a menos estável e corresponde a 2/3 do movimento da elevação do braço. Por última a escapulotorácica, considerada uma articulação de grande funcionalidade não apresenta restrições ligamentares e tem seu movimento livre. (SACCO; TANAKA, 2008, MATOS; MEJIA, 2014).

As quatro articulações do complexo do ombro devem trabalhar em conjunto, em uma ação coordenada para criar os movimentos do braço. Quando o braço se eleva em flexão ou abdução, ocorrem movimentos escapulares ou claviculares simultâneos. A escápula necessita fazer a rotação para cima permitindo a flexão e abdução completas e a clavícula precisa se elevar e fazer a rotação para cima a fim de permitir o movimento escapular. (HAMILL; KNUTZEN; DERRICK, 2016).

A região do ombro ainda é composta por estruturas ligamentares que auxiliam em sua estabilidade e movimentação desta região, conforme apresentado pelos autores Matos e Mejia (2014) sendo: coracoclavicular, esternoclavicular anterior e posterior, interclavicular, costoclavicular, glenoumeral, umeral transverso, coracoumeral e coracoacromial.

Assim sendo, as estruturas envolvidas no ombro atuam unidas em um ritmo harmônico, o que proporciona uma movimentação global do ombro em todos os planos de movimento de flexão, extensão, adução, abdução, rotação externa, rotação interna, adução e abdução horizontal. (NORKIN; LEVANGIE, 2001; SOUZA; MEJIA, [201?]).

O movimento de flexão é responsável pelo deslocamento do membro anteriormente e ocorre no plano sagital em torno do eixo látero-lateral ou transversal, tendo sua amplitude em 180°. Para que ocorra esta movimentação a escápula se desloca de forma a alinhar a cavidade glenoidal, proporcionando o movimento do úmero para frente, assim levando a uma abdução da escápula de forma parcial, sendo capaz de realizar a flexão do ombro. (SACCO; TANAKA, 2008).

A extensão tem seu movimento limitado pela tensão do ligamento coracoumeral e dos músculos deltóide da parte clavicular, peitoral maior e bíceps braquial. O movimento ocorre com o membro se deslocando posteriormente no plano sagital em torno do eixo látero-lateral em uma amplitude de 45° a 50°. (SACCO; TANAKA, 2008).

O movimento em adução ocorre no plano frontal e em torno do eixo ântero-posterior. Este faz a aproximação do segmento em direção à linha média do corpo, mas é limitado pelo tronco, entretanto o mesmo só é possível se combinado com os movimentos de flexão e extensão. Seu grau de amplitude varia entre 30° a 40°. (KAPANDJI, 2007).

Segundo Kapandji (2007), a abdução é o movimento que afasta o membro superior do tronco, tendo sua amplitude de movimento em 180°. Na acomodação final de abdução em 180° o membro superior alcança um movimento de flexão de 180° grau de liberdade.

Os movimentos de rotação externa e interna ocorrem no plano transversal e em torno do eixo longitudinal, ao longo da diáfise do úmero. No movimento de rotação externa o tubérculo maior do úmero desloca-se lateralmente e o de rotação interna o tubérculo desloca-se medialmente. O grau de amplitude com o membro superior em posição anatômica é de 60° a 70° para a rotação externa e 75° a 80° para rotação interna. Com o membro em abdução a amplitude de movimento é de 90° para ambas as rotações. (SACCO; TANAKA, 2008).

Por fim os movimentos de adução e abdução horizontal. A adução horizontal acontece no plano transversal, com angulação do ombro a 90° de abdução sendo

possível atingir angulação aproximada de 120° de liberdade. Já a abdução horizontal ocorre no plano transversal, alcançando amplitude de movimento de 90°. (MATOS; MEJIA, 2014).

Através de todas as estruturas envolvidas no ombro, diversos movimentos são possíveis, como exemplo a mão, sendo capaz de se posicionar em torno de 16 mil posições diferentes, permitindo que ela produza diversas atividades do dia a dia, além de estabilizar o membro superior. Sendo assim, é possível executar todos os movimentos do membro superior neste complexo. (HOUGLUM; BERTOTI, 2014).

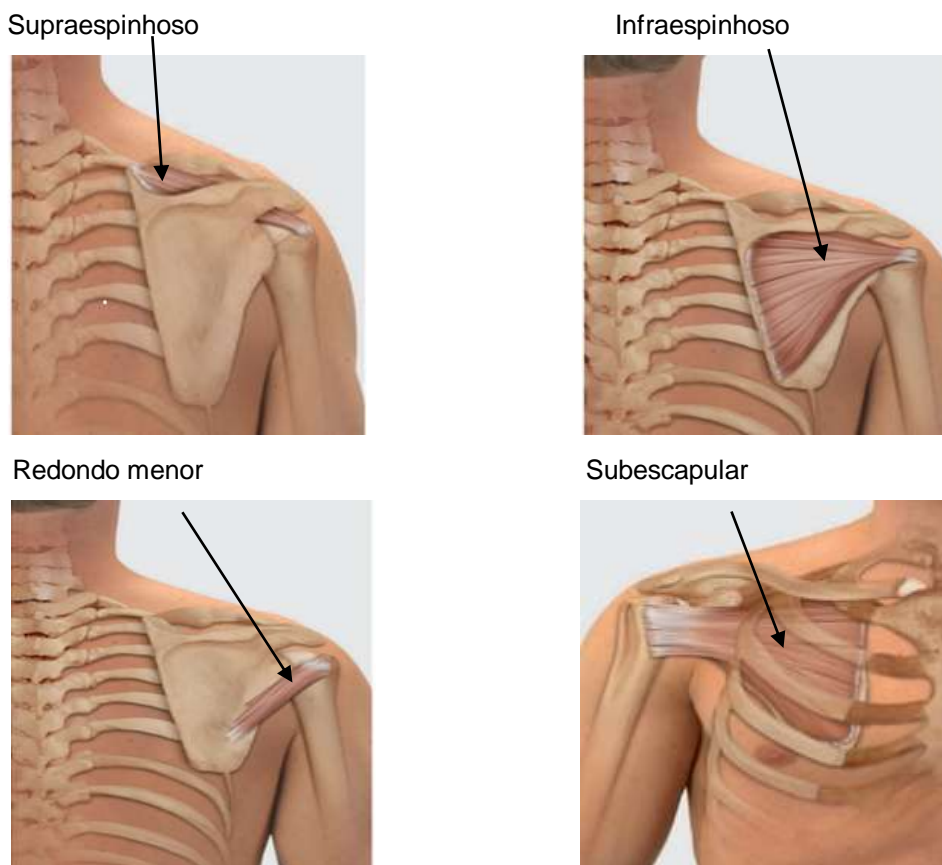
4.1.1 Localização e Ação Muscular do Manguito Rotador

Os músculos da região do ombro se dividem em três grupos: estabilizadores, da escápula, estabilizadores da articulação do ombro e os grandes motores do ombro. Os músculos estabilizadores da escápula são responsáveis por estabilizar a escápula durante o movimento, já os do ombro abrangem a estabilização do grupo do MR. Por último os grandes músculos motores, estes atuam no úmero como motores primários. Por causa de suas inserções, esses músculos conseguem realizar múltiplas funções na articulação do ombro. (HOUGLUM; BERTOTI, 2014).

O supraespinhoso tem sua origem na fossa supraespinhal da escápula, sua inserção na faceta superior do tubérculo maior do úmero. Já o infraespinhoso tem sua origem na fossa infra-espinhal da escápula e sua inserção na faceta média do tubérculo maior do úmero. O redondo menor se origina nos dois terços da borda lateral da e se insere no tubérculo maior do úmero. Por último, o subescapular possuindo origem na fossa subescapular e se insere no tubérculo maior do úmero. (VALERIUS et al., 2009).

As ações musculares do MR são: o músculo supraespinhoso realiza a abdução do braço; o infraespinhoso faz rotação lateral do úmero e participa um pouco da abdução; o redondo menor efetua a rotação lateral do úmero e o subescapular faz rotação medial do braço. (CALAIS-GERMAIN, 2010).

Os músculos que compõe o MR podem ser observados conforme figura 1:



Fonte: Imagem adaptada de VALERIUS et al. (2009).

Figura 1: Disposição anatômica dos músculos que compõe o manguito rotador.

Juntamente com o grupo muscular axial deltóide e peitoral maior, o MR por suas ações musculares atua diretamente na movimentação do úmero e uma vez um desses músculos lesados pode facilmente levar à perda da funcionalidade do ombro, comprometendo os movimentos em vários graus. (LECH; NETO; SEVERO, 2000).

4.2 LESÕES DO MANGUITO ROTADOR

Existem oito bolsas na área da articulação do ombro, essas reduzem o atrito entre suas estruturas. As duas mais importantes são a bolsa subacromial e a subdeltóide. A subacromial serve de proteção para o tendão supraespinhal, uma lesão neste espaço das bolsas subacromial e subdeltóide, afeta os tendões do MR. (HOUGLUM; BERTOTI, 2014).

Ao longo da vida, ocorre um processo crônico degenerativo dos tendões que compõem o manguito e da bursa subacromial-subdeltóide sobrejacente, podendo ocasionar processos inflamatórios nos tendões, em particular o supraespinhal. (NOGUEIRA-BARBOSA et al., 2002).

As lesões do MR estabelecem a causa mais frequente de sintomas doloridos no ombro, podendo ser definidas como rupturas completas de dois ou mais tendões. Suas lesões são frequentemente associadas a trauma ou ao processo degenerativo do tendão variando em tamanho e número de tendões envolvidos. (QUEIROZ; DE OLIVEIRA, [201?], SOUZA; MEJIA, [201?], METZKER, 2010; VEADO et al., 2011).

As lesões do MR são originadas por alterações degenerativas, por traumatismos e pela síndrome do impacto do ombro. Além disso, na região próxima à inserção do músculo supraespinhoso, existe uma área crítica de hipovascularização, o que torna essa região mais vulnerável à lesão. (SOUZA; MEJIA, [201?]).

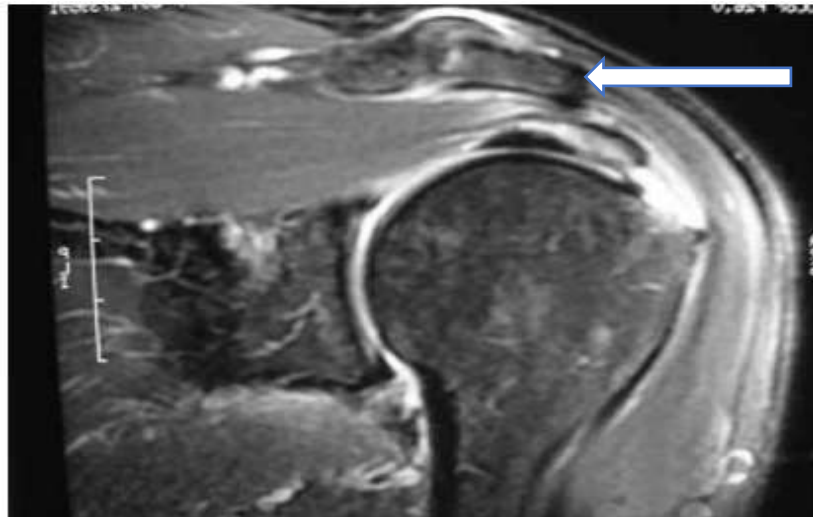
Os estágios das lesões no MR classificam-se em: inflamação, edema, hemorragia dos tendões e da bursa no ombro. Nas lesões com rupturas totais podem ocorrer lesões do tipo transversais, longitudinais, com retração ou expandidas. Logo, as rupturas parciais pequenas possui uma possibilidade de uma cicatrização de forma espontânea. (LECH; NETO; SEVERO, 2000; CHECCHIA et al., 2003).

De acordo com Albuquerque (2015), as lesões do MR são divididas em rupturas parciais ou totais, sendo o tendão supraespinhoso o mais acometido. As rupturas parciais se subdividem em bursal, articular e intratendínea, as quais são as mais corriqueiras. Já as rupturas totais são classificadas em pequenas, médias, grandes e maciças.

É importante considerar os fatores etiológicos que levam as lesões do MR, como a vascularização, especialmente do músculo supraespinhoso. A vascularidade tem sido muito estudada desde 1934 por Codman, onde o mesmo descreveu em seu estudo uma zona crítica na região do tendão supraespinhoso parecendo anêmica e infartada. (BRUMITT; JOBST, 2015).

O diagnóstico clínico ocorre através de anamnese detalhada, onde a queixa principal é a dor. Exames complementares, como radiografias, ultrassom e ressonância magnética são utilizados. A radiografia tem o intuito de procurar um acrómio anormal ou osteófitos; o ultrassom é indicado no caso de suspeita de uma

lesão com ruptura dos tendões e a ressonância magnética é aconselhada para mensuração e localização das lesões, podendo ser realizada com ou sem contraste. (VEADO et al., 2011), conforme se observa na figura 2.



Fonte: Imagem adaptada de EJNISMANN; MONTEIRO; UYEDA, (2008).

Figura 2: Imagem de ressonância magnética evidenciando ruptura do manguito rotador

4.3 TRATAMENTO CONSERVADOR E CIRÚRGICO NAS LESÕES DO MANGUITO ROTADOR

O tratamento no modo conservador em pacientes que sofreram lesões do MR é bem sucedido para aqueles sedentários ou idosos, porém, o reparo cirúrgico é a melhor indicação para pacientes ativos ou nos casos de indivíduos com sintomas de dor e fraqueza muscular persistente. (LECH; NETO; SEVERO, 2000).

A fisioterapia atua no tratamento conservador utilizando a cinesioterapia e seu tratamento é dividido em duas fases: na primeira fase são instituídos os exercícios de alongamento com o objetivo de obter a recuperação completa das amplitudes do movimento; e a segunda fase constitui-se de exercícios de fortalecimento para o manguito rotador e os estabilizadores da escápula e o deltóide. (QUEIROZ; DE OLIVEIRA, [201?]).

O tratamento cirúrgico das lesões no MR é aconselhado somente quando ocorrer alguma falha no tratamento conservador. A reparação deste tipo de lesão é feita por artroscopia, e atualmente a evolução dessa técnica está cada vez mais conhecida. Para o tipo de tratamento que será escolhido, é necessário levar em conta alguns fatores como: a dimensão da lesão, a mobilidade e a condição dos tendões e dos ventres musculares. (CHECCHIA et al., 2003; IKEMOTO et al., 2012).

As técnicas cirúrgicas são variadas, dentre elas incluem: o reparo aberto clássico e a mini-incisão agregada a acromioplastia artroscópica, desbridamento aberto associado à descompressão subacromial, reparo parcial do MR, desbridamento artroscópico associado ou não a descompressão subacromial, reparo aberto, reparo artroscópico, tenotomia do bíceps e técnicas combinadas. (MIYAZAKI et al., 2015).

O modo cirúrgico está igualmente indicado nos pacientes que persistem com dores no ombro, intervindo nas atividades diárias. As cirurgias por sutura aberta apresentam taxas maiores de complicações, como agressão ao músculo deltóide, infecção, artrofibrose, cicatriz hipertrófica e dor pós-operatória. Já a cirurgia artroscópica leva a diminuição do tempo do procedimento, através da técnica instrumental, tendo uma menor perda sanguínea e o baixo índice de complicações. (MENDES; PINTO; JUNIOR, 2013).

O procedimento cirúrgico via artroscopia é realizado com pequenas incisões na pele com anestesia geral, sendo a extensão das lesões medida com uso de régua artroscópica milimetrada. A reparação é obtida com auxílio de implantes, tipo âncoras ósseas, podendo ser metálicas ou absorvíveis e fios inabsorvíveis, usado nos pontos tipo tendão com tendão ou tendão com osso dependendo do tipo da lesão. (RAMOS et al., 2010).

A cirurgia via artroscopia em lesão parcial normalmente se realiza por reparação transtendínea associada à descompressão subacromial e bursectomia. Em lesões completas a cirurgia artroscópica é feita com fixação de duas âncoras metálicas. Para as lesões extensas os procedimentos podem ser abertos ou por artroscopia, sendo 50% dos procedimentos realizado a tenotomia do bíceps longo e também feito à reparação do tendão subescapular. (BARROS; KOJIMA; FERNANDES, 2009).

O episódio de recidiva após os reparos nas lesões por técnica aberta ou por via artroscópica pode ocorrer. Sendo as taxas de recidivas em lesões grandes e

extensas por reparo aberto com porcentagem entre 10 a 86% e em cirurgias por via artroscópica, com porcentagem entre 31 a 94%. (MIYAZAKI et al., 2011).

Embora haja elevados índices de reincidivas, o tratamento por meio do reparo cirúrgico aberto ou artroscópico das lesões extensas do MR, possui grandes resultados apontados. (VEADO et al., 2008).

Não há um protocolo de tratamento igual para todos os pacientes que são acometidos pelas lesões no MR, uma vez que há uma variação de pessoa para pessoa em relação às condições de cada um, como por exemplo, a idade, sedentarismo e se já possui algum grau de incapacidade funcional. (ANDRADE; FILHO; QUEIROZ, 2004).

Ejnismann, Monteiro e Uyeda (2008), descreveram que nas lesões totais, determinados fatores precisam ser considerados para tomada de decisão do tratamento, como: a idade, o nível de atividade do paciente e a etiologia da lesão que são elementos importantes. Segundo os autores, os pacientes que possuem adequadas condições clínicas e nível de atividade moderado são candidatos à cirurgia, juntamente com pacientes que apresentam dor intensa, sem evolução com o tratamento conservador.

Vários avanços nas técnicas cirúrgicas utilizadas e novos procedimentos minimamente invasivos, como o aumento de melhores implantes e técnicas de sutura na cirurgia artroscópica, vêm permitindo a melhora na biomecânica do reparo das rupturas. (EJNISMANN; MONTEIRO; UYEDA, 2008).

4.4 REABILITAÇÃO FISIOTERAPÊUTICA NO PÓS-OPERATÓRIO IMEDIATO E TARDIO

Após reparo cirúrgico de lesão do manguito rotador, o paciente pode sofrer possíveis alterações fisiológicas e limitações funcionais, dentre elas a dor e inflamação. O reparo cirúrgico realizado via artroscopia, proporciona ao paciente a vantagem de obter dor inferior no pós-operatório, comparado ao reparo por sutura aberta. Outras limitações incluem; a rigidez da coluna cervical, aderência capsular, diminuição de amplitude de movimento, possíveis atrofias musculares do manguito

rotador e dos músculos escapulares e diminuição de força muscular. (DUTTON, 2010; BRUMITT; JOBST, 2015).

A reabilitação após uma cirurgia na articulação do ombro é considerada a mais difícil de todas, em consequência de sua forma anatômica e da funcionalidade que o MR desempenha neste complexo articular, uma vez que na maioria dos pacientes, os músculos envolvidos por conta do desuso, sofrem com hipotrofia. (BRODY; HALL, 2012).

Após o reparo cirúrgico de lesões no MR, a mobilização do membro é um dos fatores que deve ser considerado; como o tempo de imobilização, a técnica utilizada para a aplicação dos exercícios e o andamento do programa de reabilitação pós-operatória que varia de cada paciente. (KISNER; COLBY, 2005).

Os pacientes que procuram a intervenção da fisioterapia no pós-operatório de lesões no MR buscam recuperar a amplitude de movimento, a força muscular e o seu completo funcionamento. A avaliação do terapeuta inicia-se com o exame de todo o complexo do ombro pós a cirurgia. Inclui-se na avaliação principalmente as medições da amplitude de movimento de forma ativa e passiva, tanto do membro reparado como o não envolvido e também possível hipotrofia muscular escapular e no MR. (BRUMITT; JOBST, 2015).

Ainda no pós-operatório o fisioterapeuta realiza o exame fisioterapêutico do paciente operado, incluindo a observação da postura, atenção na presença de edemas, hematomas e possíveis distúrbios de sensibilidade, verificação do tipo biofísico do paciente e a verificação da mobilidade das articulações da mão e cúbito. (DOLKEN; BECKER, 2008).

A reabilitação fisioterapêutica inicialmente foca na amplitude de movimento do ombro, com objetivo de prevenir aderências capsulares e ao mesmo tempo proteger os tecidos moles envolvidos que sofreram com a cirurgia. Alguns protocolos de reabilitação especificam as limitações da amplitude de movimento, devendo ser respeitados durante as seis primeiras semanas. (BRUMITT; JOBST, 2015).

O princípio da reabilitação fisioterapêutica no período pós-operatório inicia-se na fase de proteção, nas primeiras 48 horas, com os exercícios pendulares; já os exercícios para ganho de amplitude são iniciados no fim da primeira semana. Nesta fase que varia de uma a quatro semanas, a reabilitação baseia-se também no uso da tipóia, utilizada por dois a três dias e por até seis semanas no período noturno. (DUTTON, 2010; BRODY; HALL, 2012).

Nesta fase de proteção máxima as prioridades relevantes incluem o amparo dos tecidos envolvidos com a lesão e a prevenção dos efeitos adversos da imobilização, portanto, em quase todas as situações o aparato para a imobilização é retirado para sessões de ganho de amplitude de forma passiva e curta. Ainda dentro desta fase os objetivos incluem o controle da dor, prevenir ou corrigir desalinhamento postural, prevenir a perda da mobilidade no membro superior envolvido e desenvolver o controle da musculatura escapulo torácica. (KISNER; COLBY, 2005).

Após quatro semanas, inicia-se a fase intermediária com exercícios auto-assistidos para ganho de amplitude, alongamento passivo, mobilização das articulações e exercícios isométricos ativos. Os objetivos do ganho de amplitude devem ser até 90° de flexão e abdução sem elevação clavicular em excesso. (BRODY; HALL, 2012).

De seis a onze semanas a tábua ou outro imobilizador já deve ser descartado, facilitando a execução dos exercícios. Durante essa fase devem ser realizados movimentos ativo-assistido acima de 90°, atividades funcionais, incluindo treino muscular e proprioceptivo, progressão das atividades através da mobilização articular e os alongamentos. A partir de doze semanas inicia-se a fase avançada constituindo em fortalecimento do MR, adicionando peso aos exercícios quando tolerado. A reabilitação deve buscar o ganho de amplitude de movimento em todos os planos e com atenção no ritmo escapuloumeral. (DUTTON, 2010; BRODY; HALL, 2012).

Segundo os autores Dutton (2010) e Brody; Hall (2012), ainda nesta fase, devem-se incluir os exercícios com ênfase nas contrações excêntricas e exercícios resistidos manuais, na qual devem ser feitos em plano reto, escapular e funcional. Neste período, o fisioterapeuta deve orientar os pacientes a continuar os exercícios de amplitude de movimento e de fortalecimento durante seis meses a um ano, porém este varia de acordo com a extensão da lesão.

A reabilitação fisioterapêutica no tratamento pós-operatório nas lesões do MR é capaz de proporcionar melhoras significativas no membro reparado, possibilitando ao paciente o retorno para executar seus desempenhos de vida diária. (BRUMITT; JOBST, 2015).

4.5 RESULTADOS DA INTERVENÇÃO FISIOTERAPÊUTICA NO PÓS-OPERATÓRIO IMEDIATO E TARDIO

Parres Valero (2017), em seu estudo realizado pós uma cirurgia por artroscopia de lesões no MR, notou que a intervenção da fisioterapia proporcionou ao paciente, movimentos sincrônicos e harmônicos do membro sem dor. O paciente voltou a ter toda funcionalidade no membro, conseguindo estar apto a realizar as atividades de vida diária.

O estudo realizado utilizou-se de um protocolo de reabilitação em fases, consistindo a primeira fase em redução da dor, melhora da cicatrização e mobilidade. Na segunda fase a estabilidade e força parcial de forma passiva do tronco e ombro. Já na terceira fase, os objetivos foram alcançar a mobilidade passiva completa e a progressão dos exercícios assistidos ativamente para alcançar os ativos. Por último a quarta fase que consistiu em fortalecimento do MR com exercícios proprioceptivos. (PARRES VALERO, 2017).

Em outro estudo, os autores Keener et al. (2014), compararam pacientes que se submeteram a imobilização pós cirurgia de lesão do tendão do MR e os que incluíram a reabilitação fisioterapêutica de forma precoce. Em seu resultado pode-se observar que o grupo de reabilitação em comparação com o grupo de imobilização melhorou significativamente a amplitude ativa de movimento na elevação e amplitude de rotação externa do movimento após três meses de pós-operatório.

Em seu estudo Cuff e Pupello (2012) avaliaram a cicatrização do MR em pacientes após reparo artroscópico, utilizando um protocolo fisioterapêutico com movimento passivo precoce. Os autores discorrem que houve melhora significativa na cicatrização do grupo de pacientes que fizeram o movimento passivo tardio do que o grupo com movimentação passiva precoce, porém os resultados obtidos foram semelhantes.

De Roo et al. (2015) analisaram os riscos e os benefícios dos movimentos e mobilização passiva utilizada de forma precoce no período pós-operatório, uma vez que havia a hipótese dos movimentos e mobilizações reduzirem o risco de rigidez, mas interferir na fase de cicatrização inicial do reparo do manguito. Contudo, os autores concluíram que tanto as mobilizações e movimentações passivas ou a

imobilização não possuem resultados significativos em ambos os protocolos de tratamento.

Alguns fatores podem interferir na reabilitação da fisioterapia, como o tamanho das lesões, problemas associados de saúde, qualidade dos tecidos e estilo de vida, como exemplo paciente tabagista. No entanto, a intervenção da fisioterapia busca devolver a funcionalidade para o membro reparado. (BRUMITT; JOBST, 2015).

CONSIDERAÇÕES FINAIS

O complexo ombro é considerado de grande mobilidade, devido às quatro articulações e de suas estruturas envolvidas. As funções do ombro são diversas e de suma importância para as realizações das atividades de vida diária, porém, por sua complexidade o ombro torna-se propício a acometimentos de lesões, tais como as do MR.

As lesões do MR podem ser definidas como rupturas completas ou parciais de dois ou mais tendões. Suas lesões são frequentemente agregadas a trauma ou ao processo degenerativo. O tratamento neste tipo de trauma pode ser conservador ou cirúrgico.

O tratamento conservador engloba a fisioterapia, que utiliza seus recursos e técnicas fisioterapêuticas, a fim de se obter a recuperação completa do membro reparado. Já o tratamento cirúrgico engloba diversas técnicas, podendo ser realizada por sutura aberta ou via artroscopia.

O tratamento fisioterapêutico no pós-operatório varia de acordo com cada indivíduo e cada caso, porém normalmente, se faz com uso de técnicas cinesioterapêuticas que ocorrem desde as primeiras 48 horas, abrangendo exercícios pendulares, exercícios para ganho de amplitude, exercícios auto-assistidos, alongamento passivo e exercícios isométricos ativos.

Inclui-se na reabilitação o treino neuromuscular e proprioceptivo, a mobilização articular em todos planos de movimento e os exercícios de resistência manuais, bem como treino de fortalecimento do MR.

O tempo do tratamento fisioterapêutico pode variar de cada paciente e o protocolo de reabilitação dependerá de cada caso cirúrgico específico, porém os objetivos serão os mesmos e o intuito da reabilitação é devolver a funcionalidade do ombro reparado a curto, médio e longo prazo.

Por meio do presente estudo, foi possível apresentar a reabilitação fisioterapêutica no pós-operatório imediato e tardio nas lesões do MR, esta iniciada de forma precoce, demonstra ser benéfica, pois auxilia na melhora da funcionalidade do membro reparado.

Através deste trabalho torna-se evidenciado a importância da reabilitação fisioterapêutica no pós-operatório nas lesões do MR, sendo esta favorável ao tratamento, proporcionando resultados significativos.

Há poucos achados sobre a importância da reabilitação fisioterapêutica no pós-operatório nas lesões do MR, fazendo-se necessários mais estudos. Contudo os poucos realizados demonstram resultados satisfatórios em protocolos de reabilitação.

REFERÊNCIAS

ALBUQUERQUE, Ricardo de Almeida. Qualidade de vida e funcionalidade nos pacientes com desordens do manguito rotador. Bahiana, Escola de Medicina e saúde pública, 2015. Disponível em: <<http://www7.bahiana.edu.br/jspui/bitstream/bahiana/256/1/VERS%C3%83O%20FINAL%20DISSERTA%C3%87%C3%83O.pdf>> Acesso em: 16 Setembro 2017.

ANDRADE, Ronaldo Percopi de; FILHO, Mário Roberto Chaves Correa; QUEIROZ, Bruno de Castro. Lesões do manguito rotador. **Rev. bras. ortop**, v. 39, n. 11/12, p. 621-636, 2004. Disponível em: <http://www.rbo.org.br/PDF/39-10/2004_NovDez_13.pdf>. Acesso em: 16 Setembro 2017.

BARROS FILHO, Tarcísio E. P; KOJIMA, Kodi Edson; FERNANDES, Túlio Diniz. **ORTOPEDIA E TRAUMATOLOGIA: guia prático para formação e atualização em ortopedia**. Barueri-SP: Manole, 2009.

BERGAMASCHI, Juliana Andreazzi; COELHO, Paula Roberta. PROPOSTA DE TRATAMENTO FISIOTERAPÊUTICO EM PÓS-OPERATÓRIO DE RESTAURAÇÃO DO MANGUITO ROTADOR. Faculdade integrada de Três Lagoas, AEMS, 2013. Disponível em: <<http://www.aems.edu.br/conexao/edicaoanterior/Sumario/2013/downloads/2013/1/23.pdf>>. Acesso em: 17 Setembro 2017.

BRODY, Lori Thein, HALL, Carrie M. **Exercício terapêutico: na busca da função**. Rio de Janeiro: Guanabara Koogan, 2012.

BRUMITT; Jason, JOBST; Erin. E. Casos clínicos em fisioterapia ortopédica. Porto Alegre: AMGH, 2015.

CALAIS-GERMAIN, Blandine. **Anatomia para o movimento: introdução à análisedas técnicas corporais**. 4 edição, Barueri, SP: Manole, 2010.

CHECCHIA, Sérgio L. et al. Tenotomia artroscópica do bíceps nas lesões irreparáveis do manguito rotador. **Rev Bras Ortop**, v. 38, n. 9, p. 513-21, 2003. Disponível em: <http://www.rbo.org.br/pdf/2003_set_14.pdf> Acesso em :16 Setembro 2017.

CUFF, Derek J.; PUPELLO, Derek R. Prospective randomized study of arthroscopic rotator cuff repair using an early versus delayed postoperative physical therapy protocol. **Journal of shoulder and elbow surgery**, v. 21, n. 11, p. 1450-1455, 2012. Disponível em: <[https://www.jshoulderelbow.org/article/S1058-2746\(12\)00074-2/fulltext?code=yms-e-site](https://www.jshoulderelbow.org/article/S1058-2746(12)00074-2/fulltext?code=yms-e-site)> Acesso em : 04 Maio 2018.

DE, Roo et al. Passive mobilization after arthroscopic rotator cuff repair is not detrimental in the early postoperative period. **Acta Orthopædica Belgica**, v. 81, n. 3, p. 485-492, 2015. Disponível em: <<http://www.actaorthopaedica.be/acta/download/2015-3/20-De%20Roo%20et%20al.pdf>> Acesso em: 04 maio 2018.

DOLKEN, Mechthild; BECKER, Antje-Huter. **Fisioterapia em Ortopedia**. São Paulo; Livraria Editora Santos, 2008.

DUTTON, Mark. **Fisioterapia ortopédica: exame, avaliação e intervenção**. Porto Alegre: Artmed, 2010.

EJNISMANN, Benno; MONTEIRO, Gustavo Cará; UYEDA, Luis Fernando. Ombro doloroso. **Einstein** (São Paulo), v. 6, n. Suppl 1, p. S133-S7, 2008. Disponível em: <https://www.researchgate.net/profile/Benno_Ejnisman/publication/242730606_Ombro_doloroso_Painful_shoulder/links/55c87ecb08aeca747d66c539.pdf> Acesso em: 25 Novembro 2017.

GODINHO, Glaydson Gomes et al. Avaliação da integridade anatômica por exame de ultrassom e funcional pelo índice de Constant & Murley do manguito rotador após reparo artroscópico. **Rev Bras Ortop**, v. 45, n. 2, p. 174-80, 2010. Disponível em: <http://www.rbo.org.br/PDF/45-2/artigo_original_70_76.pdf>. Acesso em: 16 Setembro 2017.

HAMILL, Joseph. KNUTZEN, Kathleen M.; DERRICK, Timothy R. **Bases biomecânicas do movimento humano**. 2 edição, Barueri, SP: Manole, 2008.

HOUGLUM, Peggy A; BERTOTI, Dolores B. **Cinesiologia clínica de Brunnstrom**. Barueri, SP: Manole, 2014.

IKEMOTO, Roberto Yukio et al. Reparação artroscópica de lesões pequenas e médias do tendão do músculo supraespal: avaliação dos resultados clínico-funcionais após dois anos de seguimento. **Rev. bras. ortop**, v. 47, n. 4, p. 436-440, 2012. Disponível em:<

https://s3.amazonaws.com/academia.edu.documents/44402447/Reparao_Artroscopica_de_Leses_Pequenas_e_20160404-17775-zcrft7.pdf?AWSAccessKeyId=AKIAIWOWYYGZ2Y53UL3A&Expires=1511718434&Signature=52kuRn6%2B8UkDq4dvgyyG18%2B9IPo%3D&response-content-disposition=inline%3B%20filename%3DReparacao_artroscopica_de_lesoes_pequena.pdf> Acesso em: 26 Novembro 2017.

KAPANDJI, A. I. **Fisiologia articular: esquemas comentados de mecânica humana** v.1: ombro, 2. Cotovelo, 3. prono-supinação. 4 punho, 5. Mão. Rio de Janeiro: Guanabara, Koogan, 2007.

KEENER, Jay D. et al. Rehabilitation following arthroscopic rotator cuff repair: a prospective randomized trial of immobilization compared with early motion. **JBJS**, v. 96, n. 1, p. 11-19, 2014. Disponível em: <<https://pdfs.semanticscholar.org/0d51/733dae332ab47b909b3316f436ca4386e09a.pdf>> Acesso em: 26 maio 2018.

KISNER, Carolyn, COLBY, Lunn Allen. **Exercícios fisioterapêuticos**. Barueri, SP: Manole, 2005.

LÁZARO, Francielly Tâmara Oliveira; BERTOLINI, Gladson Ricardo Flor; NAKAYAMA, Gustavo Kiyosen. Tratamento fisioterapêutico em pacientes acometidos por lesões e alterações. **Arq. Ciênc. Saúde Unipar, Umuarama**, v.8, jan./abr., 2004. Disponível em:<<http://revistas.unipar.br/index.php/saude/article/viewFile/246/219>>. Acesso em: 16 Setembro 2017.

LECH, Osvandré; NETO, César Valenzuela; SEVERO, Antônio. Tratamento conservador das lesões parciais e completas do manguito rotador. **Acta ortop bras**, v. 8, n. 3, p. 144-56, 2000. Disponível em: <<http://www.scielo.br/pdf/aob/v8n3/v8n3a08>>. Acesso em: 17 Setembro 2017.

MATOS, Tayla Freire; MEJIA, Dayana Priscila Maia. Tratamento fisioterapêutico na capsulite adesiva de ombro. 2014. Disponível em: <http://portalbiocursos.com.br/ohs/data/docs/34/284_-_Tratamento_fisioterapYutico_na_capsulite_adesiva_de_ombro.pdf>. Acesso em: 17 Setembro 2017.

MENDES, Eleriana Correia; PINTO, Vitor Jungmann; JÚNIOR, Nilo Machado. Avaliação da qualidade de vida em pacientes com lesão do manguito rotador. **Revista Movimenta ISSN**, v. 6, n. 1, p. 2013, 2013. Disponível em: <<http://www.nee.ueg.br/seer/index.php/movimenta/article/viewArticle/584>> Acesso em: 17 Setembro 2017.

METZKER, Carlos Alexandre Batista. Tratamento conservador na síndrome do impacto no ombro. **Fisioterapia em movimento**, v. 23, n. 1, 2010. Disponível em:<<http://www2.pucpr.br/reol/pb/index.php/rfm?dd1=3500&dd99=view&dd98=pb>> Acesso em: 23 Setembro 2017.

MIYAZAKI, Alberto Naoki et al. Avaliação dos resultados do tratamento cirúrgico artroscópico das lesões do manguito rotador em pacientes com 65 anos ou mais. **Revista Brasileira de Ortopedia**, v. 50, n. 3, p. 305-311, 2015. Disponível em:<http://www.scielo.br/pdf/rbort/v50n3/pt_0102-3616-rbort-50-03-00305.pdf>. Acesso em: 16 Setembro 2017.

MIYAZAKI, Alberto Naoki et al. Avaliação dos resultados das reoperações de pacientes com lesões do manguito rotador. **Rev Bras Ortop**, v. 46, n. 1, p. 45-50, 2011. Disponível em: <http://www.rbo.org.br/PDF/46-1/artigo_original_40_45.pdf> Acesso em: 25 Novembro 2017.

NOGUEIRA-BARBOSA, Marcello Henrique et al. Diagnóstico por imagem nas rupturas do manguito rotador. **Acta ortop. bras**, v. 10, n. 4, p. 31-39, 2002. Disponível em:<<http://www.scielo.br/pdf/aob/v10n4/14325.pdf>> Acesso em: 10 Setembro 2017.

NORKIN, C.C. LEVANGIE, P. K. **Articulações estrutura e função: Uma abordagem prática e abrangente**. 2 ed. Rio de Janeiro. Revinter, 2001.

PARRES VALERO, Manuel. CASO CLÍNICO: INTERVENCIÓN FISIOTERÁPICA EN ROTURA DEL MANGUITO ROTADOR. 2017. **Universidad Miguel Hernández, Nº expediente: 842**. Disponível em:<<http://dspace.umh.es/bitstream/11000/4027/1/PARRES%20VALERO%2C%20MANUEL.pdf>> Acesso em: 26 maio 2018.

QUEIROZ, Adrianny da Silva; DE OLIVEIRA, Filipe da Silva Batista. Reabilitação de Manguito Rotador– Revisão Literária. Disponível em:<http://portalbiocursos.com.br/ohs/data/docs/34/261_-_ReabilitaYYo_de_Manguito_Rotador_Y_RevisYo_LiterYria.pdf> Acesso em: 10 Setembro 2017

RAMOS, Carlos Henrique et al. Resultados do tratamento artroscópico das rupturas do manguito rotador. **Acta ortop bras**, v. 18, n. 1, p. 15-8, 2010. Disponível em: <<http://www.scielo.br/pdf/aob/v18n1/a02v18n1> >Acesso em: 04 Maio 2018.

SACCO; Isabel de Camargo Neves, TANAKA, Clarice. **Cinesiologia e Biomecânica dos complexos articulares**. Rio de Janeiro: Guanabara, Koogan, 2008.

SOUZA; Maria José de Oliveira, MEJIA; Dayana Priscila Maia. Cinesioterapia nas lesões do manguito rotador. Disponível em: <http://portalbiocursos.com.br/ohs/data/docs/97/341-Cinesioterapia_nas_lesões_do_manguito_rotador.pdf>. Acesso em: 09 Setembro 2017.

VALERIUS; Klaus-Peter, HAMILTON MD ; Christine. ; FRANK Astrid, KOLSTER, MD Bernard C., LAFONT; Dr. Enrique Alejandro, KREUTZER, Roland. **GIEßEN**, Julho de 2009. Disponível em: <<https://integrada.minhabiblioteca.com.br/#/books/978-85-412-0177-3/cfi/55!/4/4@0.00:6.52>> Acesso em: 05 maio 2017.

VEADO, Marco Antonio de Castro et al. Avaliação funcional do reparo artroscópico das lesões completas do manguito rotador associado a acromioplastia. **Rev bras ortop**, v. 43, n. 11/12, p. 505-12, 2008. Disponível em: <<http://www.scielo.br/pdf/rbort/v43n11-12/v43n11-12a06>> Acesso em: 26 Novembro 2017.

VEADO, Marco Antônio et al. Estudo prospectivo e comparativo dos resultados funcionais após reparo aberto e artroscópico das lesões do manguito rotador. **Rev Bras Ortop**, v. 46, n. 5, p. 546-52, 2011. Disponível em:<http://www.rbo.org.br/PDF/46-5/artigooriginal_66_72.pdf> Acesso em: 10 Setembro 2017.



Simone Lopes Caires

Endereço para acessar este CV: <http://lattes.cnpq.br/0679310491845467>

Última atualização do currículo em 17/09/2018

(Texto gerado automaticamente pela aplicação CVLattes)

Identificação

Nome Simone Lopes Caires

Nome em citações bibliográficas CAIRES, S. L.

Endereço

Formação acadêmica/titulação

- 2014** Graduação em andamento em Fisioterapia.
Faculdade de Educação e Meio Ambiente, FAEMA, Brasil.
- 2014** Graduação em andamento em Fisioterapia.
Faculdade de Educação e Meio Ambiente, FAEMA, Brasil.
Título: REABILITAÇÃO FISIOTERAPÊUTICA NO PÓS-OPERATÓRIO IMEDIATO E TARDIO DE LESÕES NO MAGUITO ROTADOR.
Orientador: CRISTIELE JONER.

Produções

Produção bibliográfica